Tratamento da deformidade em flexão do joelho pelo método de Ilizarov*

JOSÉ CARLOS BONGIOVANNI[1], EMÍLIO PALAZZO NETO[2], HILÁRIO BOATTO[3], RENATO AMORIM[4]

RESUMO

Os autores realizaram um estudo retrospectivo, avaliando 42 pacientes (44 joelhos) com deformidade em flexão do joelho, com idade que variou de 6 a 63 anos, tratados pelo método de Ilizarov. Relatam a incapacidade que essa patologia acarreta ao apoio e à marcha e a dificuldade que os métodos convencionais (cirúrgicos e não cirúrgicos) apresentam no tratamento. Detalhes da metodologia são apresentados, dando-se ênfase às dobradiças, principal elemento na correção da deformidade. A principal complicação encontrada foi a anquilose óssea intra-articular desenvolvida durante a distração em 6 casos que apresentavam previamente lesão condral. Nesses casos mostram a grande importância da ligamentotaxia articular para ganho da mobilidade e a importância da reabilitação pós-retirada do fixador.

SUMMARY

Treatment of knee flexion deformity using Ilizarov method

The authors performed a retrospective review, evaluating 42 patients (44 knees) with knee flexion deformity, ages ranging from 6 to 63 years, treated by the Ilizarov method. They report the disability caused by this deformity concerning weight bearing and walking, and the limitations of conventional treatment methods. Details of the method are presented, emphasizing the placement of hinges, which are the main element for the correction of this deformity. The major complication was bony ankylosis during distraction in 6 cases that had previous chondral lesions. These cases show the importance of ligamentotaxis to achieve range of motion as well as proper rehabilitation after the removal of the external fixator.

INTRODUÇÃO

O tratamento da deformidade em flexão do joelho acima de 40º é um desafio para os ortopedistas, pois muitos são os obstáculos encontrados, principalmente do lado neurovascular. É uma deformidade importante, pois incapacita o indivíduo ao apoio e à marcha. Pode ocorrer por problemas congênitos (artrogripose, síndrome do pterígio múltiplo, hemimelia, *spina bifida*, síndrome de Klippell-Trenonay) ou adquiridos (pós-trauma, infecção, poliomielite, hemofilia, artrite reumatóide, queimaduras, iatrogenia pós-cirúrgica)[4,10,14]. A deformidade pode ser provocada por problemas extra-articulares, como contraturas de partes moles posteriores ou déficit do mecanismo extensor; intra-articulares, como bloqueio femoropatelar, aderências e retrações cápsulo-ligamentares. Eventualmente, poderá ser mista. Deformidades até 40º e que não apresentam anquilose fibrosa rígida podem ser corrigidas por métodos tradicionais, sejam eles conservadores (tração, trocas de gesso, uso de férulas) ou cirúrgicos (capsulotomia posterior, alongamento de partes moles posteriores ou osteotomias). Em 1989, em nosso serviço, após dois anos de experiência na metodologia de Ilizarov, começamos a aplicá-la nesses casos em que os métodos tradicionais se mostravam ineficientes. O método de fixação externa tem-se mostrado eficaz, pois, além da pequena agressão cirúrgica, a correção é progressiva e controlada ambulatorialmente.

CASUÍSTICA E MÉTODO

Foram tratados, no período de 1989 a 1996, 42 pacientes, 44 joelhos (2 bilaterais), 27 do sexo masculino e 15 do feminino. A idade média era de 22 anos (variando de 6 a 63 anos). Foram corrigidos 24 joelhos do lado direito e 20 do esquerdo. O tempo de uso do aparelho variou de 2,5 a 9 meses, com média de 5,2 meses. O seguimento pós-retirada do fixador

* Trab. realiz. no Dep. de Ortop. da Unifesp-Esc. Paul. de Med. e no Serv. de Ortop. e Traumatol. do Hosp. Celso Pierro/Puccamp.

1. Prof. Adjunto-Dr. e Chefe do Setor de Fixadores Externos do DOT-Unifesp; Prof. Dr. Tit. da Disc. de Ortop. e Traumatol. do HMCP/Puccamp.
2. Mestre e Méd. Assist. do Setor de Fixadores Externos do HMCP/Puccamp.
3. Mestre e Méd. Assist. do Setor de Fixadores Externos do DOT/Unifesp.
4. Méd. Estagiário do Setor de Fixadores Externos do DOT/Unifesp.

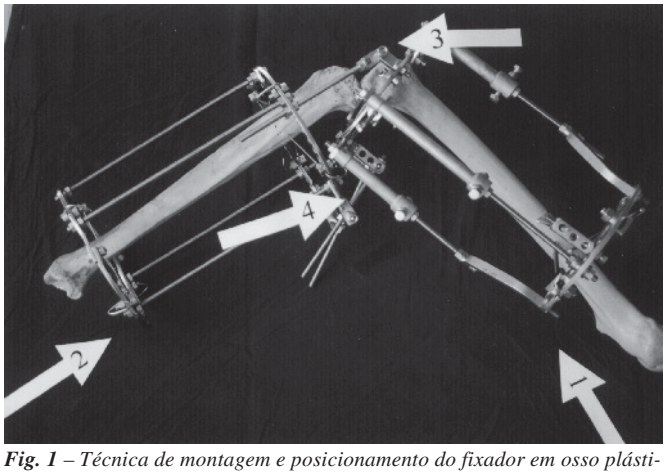

Fig. 1 *– Técnica de montagem e posicionamento do fixador em osso plástico: 1) bloco de fixação no fêmur; 2) bloco de fixação na tíbia; 3) posicionamento da dobradiça; 4) motor distrator posterior.*

variou de 6 a 96 meses, com média de 46 meses. As causas da deformidade eram: pós-traumáticas, 13; neurológicas, 11; infecciosas, 7; congênitas, 7; pós-alongamento, 3; vasculares, 2; e doenças metabólicas, 1. Para a avaliação final foram considerados os critérios do grau de correção da deformidade, arco de movimento, dor e lesão articular: *bom* – extensão = 0º, arco de movimento > 90º, sem dor e sem lesão articular; *regular* – extensão < 10º, arco de movimento > 70º, sem dor e sem lesão articular; *ruim* – extensão > 10º, arco de movimento < 70º, com dor e com lesão articular. A metodologia utilizada foi a de Ilizarov (1972)[11,16] modificada por Catagni (1986)[1], com a fixação femoral proximal com pinos de Schanz e, após 1993, incluindo também o fêmur distal. A montagem-padrão (fig. 1) baseia-se em um bloco de fixação no fêmur (um aro distal e um semi-aro proximal), um bloco na tíbia (um anel ou 5/8 proximal e um anel distal), interligados entre si em sua parte lateral e medial através dessas duas dobradiças, que devem estar localizadas exatamente no ponto de encontro articular de uma linha longitudinal que passa na parte interna da cortical anterior do fêmur e outra na mesma cortical da tíbia. No ponto de intersecção dessas linhas deverão ser colocadas as dobradiças (medial e lateral). Na região posterior os dois blocos são interligados por um mecanismo de distração (motor distrator). A correção é feita gradualmente com ritmo de 2mm ao dia e periodicidade de 0,5mm a cada 6 horas, correspondendo ao nível articular em torno de 1mm ao dia (lei dos triângulos)[5,6].

RESULTADOS

Todos os pacientes desta análise apresentavam inicialmente deformidade em flexão do joelho maior ou igual a 40º. O tempo médio para correção foi de 5,2 meses. De acordo com a metodologia de análise, já determinada previamente, obtivemos 48% de bons resultados, 32% de regulares e 20% de maus.

DESCRIÇÃO DE UM CASO

Paciente HCS, sexo masculino, 20 anos de idade, vítima de atropelamento em maio de 1990, apresentando TCE, fratura fechada dos ossos da perna esquerda e fratura exposta dos ossos do pé esquerdo. Atendido na urgência, foi fixada a fratura da perna com fixador monolateral, permanecendo na UTI por oito semanas. Encaminhado ao nosso serviço após quatro meses de evolução em atitude de flexão do joelho esquerdo, com arco de movimento de 90º a 120º (figs. 2a, 2b, 2c, 2d e 2e).

COMPLICAÇÕES

As complicações mais comuns encontradas foram as inerentes ao método de fixação externa, como dor, quadro inflamatório e infecção superficial em torno dos fios e pinos, edema, entre outros, obstáculos esses que são controláveis por medicamentos e curativos. Tivemos como complicação importante durante o tratamento um caso de parestesia distal em território do ciático poplíteo externo[13], o qual regrediu diminuindo o ritmo da distração. Outra complicação importante encontratada em quatro casos foi a recidiva parcial da deformidade, casos estes com grande rigidez articular, corrigidos posteriormente com recolocação do fixador. A complicação mais importante encontrada por nós foi a anquilose óssea que se desenvolveu intra e periarticularmente em seis casos durante a distração (fig. 3)[7,8,12,15,18,20].

DISCUSSÃO

Existem vários métodos de tratamento, cirúrgicos e não cirúrgicos, para a deformidade em flexão do joelho até em torno de 30º a 40º. Deformidades maiores geralmente são acompanhadas de subluxação posterior da tíbia[3,17], incapacitantes ao apoio e à marcha e deixando graves seqüelas. O método de Ilizarov veio trazer um alento ao tratamento desses pacientes, para o qual anteriormente o ortopedista se via incapacitado.

É pouco agressivo e praticamente incruento; internação hospitalar de apenas um dia e correção progressiva com controle ambulatorial. Em nossa série, dos 42 pacientes, 2 eram bilaterais com etiologia congênita (artrogripose e mielomeningocele). Nesses 2 pacientes a correção bilateral foi feita

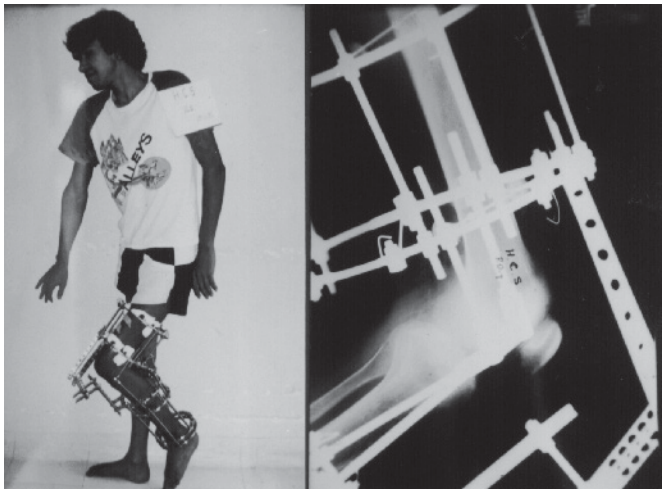

Fig. 2a *– Paciente e RX com fixador no início do tratamento*

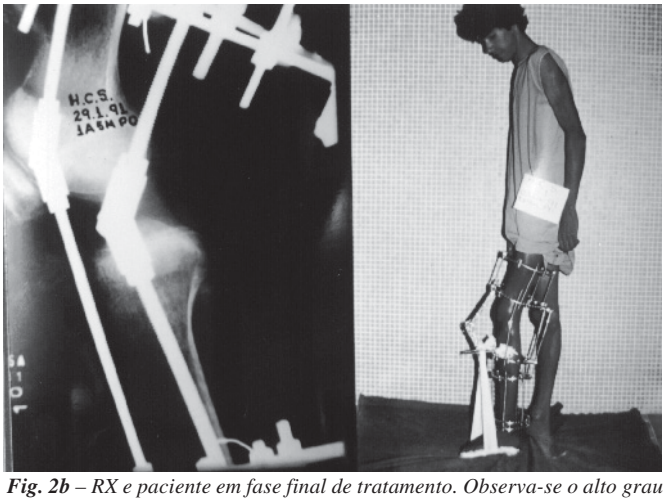

Fig. 2b *– RX e paciente em fase final de tratamento. Observa-se o alto grau de ligamentotaxia articular.*

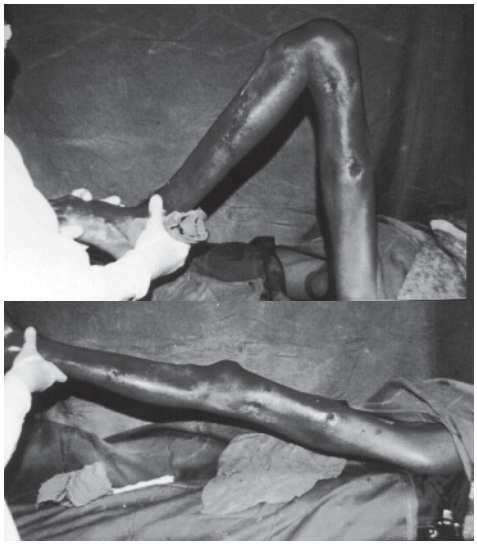

Fig. 2c *Mobilidade articular, flexo-extensão, no momento da retirada do fixador. Grande instabilidade ligamentar.*

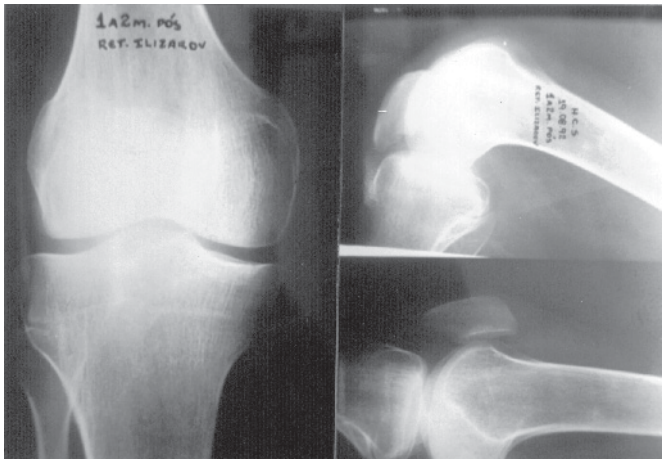

Fig. 2d *– RX final 1 ano e 2 meses após retirada do fixador. De frente, notar a abertura do espaço articular e, em perfil, o grau de mobilidade articular.*

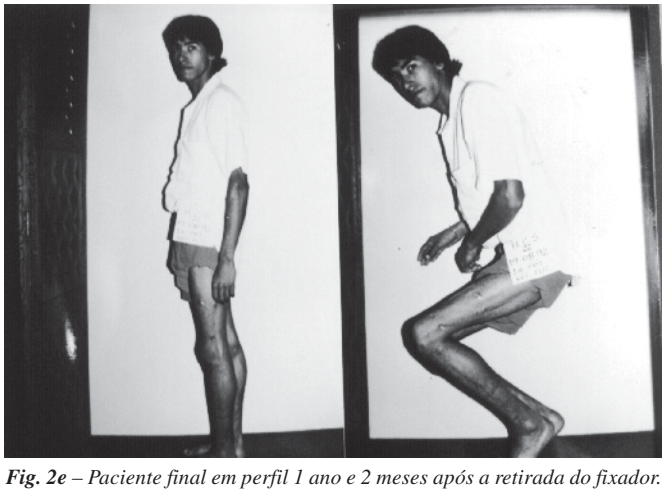

Fig. 2e *– Paciente final em perfil 1 ano e 2 meses após a retirada do fixador. Observar grau de mobilidade articular.*

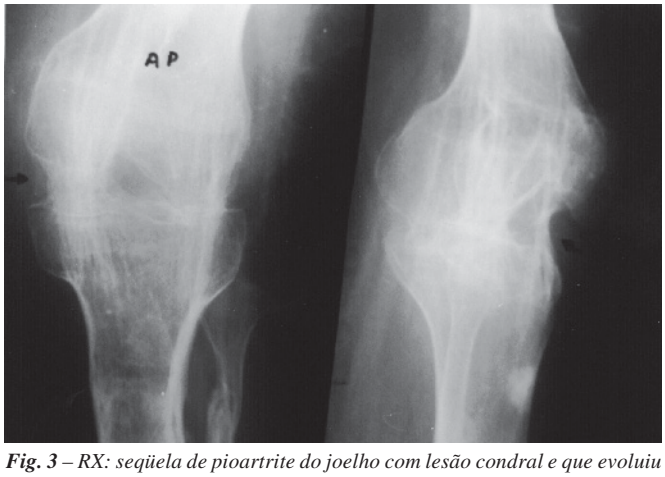

Fig. 3 *– RX: seqüela de pioartrite do joelho com lesão condral e que evoluiu com anquilose óssea articular. Notar neoformação no sentido da distração.*



Fig. 4 *– Paciente em reabilitação intensiva após a retirada do fixador. Mecanoterapia e hidroterapia.*

concomitantemente. O tempo médio de uso do fixador é relativamente longo (5,2 meses), porém compreensível, devido à gravidade do quadro. Em nossa série várias foram as etiologias, havendo prevalência dos casos pós-traumáticos e neurológicos (PI, PC, mielomeningocele, etc.). Propomo-nos, em futuro próximo, avaliar os resultados do tratamento de cada grupo, pois obtivemos respostas não uniformes com os diversos fatores etiológicos.

Em nossas montagens iniciais fixávamos o fêmur distal com fios transfixantes. A partir de 1992 começamos a fixar essa região com apenas um fio intercondiliano (sem transfixação muscular) e dois pinos de Schanz oblíquos inseridos de póstero-medial para ântero-lateral e outro de póstero-lateral para ântero-medial. Com esse tipo de fixação temos menores possibilidades de lesar a musculatura da coxa e com isso preservar a mobilidade articular.

O ponto exato do posicionamento articular das dobradiças medial e lateral (fig. 1) é de fundamental importância para que, durante a distração, além da correção da deformidade, haja certa ligamentotaxia articular no intuito de evitar a condrólise e ao mesmo tempo ganhar maior grau de mobilidade articular no final do tratamento. Nos casos mais rígidos, em que exista grande retração de partes moles posteriores, com certo pinçamento articular, é prudente, antes de iniciar a correção, fazer um pequeno alongamento de aproximadamente 5mm, no sentido de proteger a cartilagem hialina[19]. Nesses casos também está indicado fazer uma hipercorreção (pequeno *recurvatum*) para evitar recidiva da deformidade. Após a correção total da deformidade retiram-se as hastes posteriores que fizeram a distração, colocam-se as dobradiças no centro articular e deixa-se o paciente em torno de duas semanas com mobilidade articular ativa e passiva do joelho. No momento da retirada do fixador nota-se grande instabilidade articular, devido à ligamentotaxia. Coloca-se uma tala gessada em extensão, que deverá permanecer por quatro dias. Após esse período retira-se a tala, colocando-se um *brace* de uso noturno em extensão máxima. Durante o dia deve-se iniciar fisioterapia intensiva, mecanoterapia e hidroterapia (fig. 4), pois a tendência é de recidivar a contratura e a limitação articular[2,9].

REFERÊNCIAS

1. Asami Group: "Joint contractures", in *Operative principles of Ilizarov*, Ed. Medi Surgical Video, 1991. Cap. 33, p. 436-440.
2. Bennett, G.E.: Preliminary report of lengthening of the quadriceps tendon. *J Orthop Surg* 1: 530, 1990.
3. Brackett, E.G. & Osgood, R.B.: The popliteal incision for the removal of "joint mice" in the posterior capsule of the knee joint. *Bonton Med Surg J* 165: 975, 1971.
4. Conner, A.N.: The treatment of flexion contractures of the knee in poliomyelitis. *J Bone Joint Surg [Br]* 52: 138, 1970.
5. Golyakhovsky, V.: "Dobradiças", in *Manual de técnicas operatórias do método de Ilizarov*, 1996.
6. Golyakhovsky, V.: "Correção das contraturas articulares", in *Manual de técnicas operatórias do método de Ilizarov*, 1996.
7. Hadjistamoff, B.: Operative method for correction of heavy flexional ankylosis of the knee joint with no loss of bone. *Acta Orthop Scand* 29: 247, 1959-60.
8. Harandi, B.A. & Zahir, A.: Severe hypertension following correction of flexion contracture of the knee: a report of two cases. *J Bone Joint Surg [Am]* 56: 1733, 1974.
9. Hesketh, K.T.: Experiences with the Thompson quadricepsplasty. *J Bone Joint Surg [Br]* 45: 491, 1963.
10. Hughes, R.E.: Knee flexion deformity following poliomyelitis: its correction by operative procedures. *J Bone Joint Surg* 17: 627, 1935.
11. Ilizarov, G.A.: "The apparatus: components and biomechanical principles of aplication", in *Transosseus osteosynthesis*, Ed. Springer-Verlag, 1992. p. 329-368.
12. Nicoll, E.A.: Quadricepsplasty. *J Bone Joint Surg [Br]* 45: 483, 1963.
13. Putti, V.: Popliteal capsulotomy in the treatment of flexor retractions of the knee. *Chir Organi Mov* 5: 11, 1921.
14. Samervaille, E.W.: Flexion contracture of the knee. *J Bone Joint Surg [Br]* 42: 730, 1960.
15. Shevtsov, V.I. et al: "Osteossíntese transóssea pelo método do Centro de Reabilitação Ortopédica do Acadêmico Gavriil Abramovich Ilizarov", in *Defeitos ósseos de membros inferiores*, 1996. p. 287-301.
16. Smith, S.A.: The operative treatment of knee flexion in poliomyelitis. *Br Med J* 2: 1092, 1924.
17. Tachdjian, M.: "Deformidad de la rodilla en flexion", in *Ortopedia pediatrica*, 1976. Vol. 2, p. 961-962.
18. Thompson, T.C.: Quadricepsplasty to improve knee function. *J Bone Joint Surg* 26: 366, 1944.
19. Thompson, V.P.: The telescoping V osteotomy: general methods for correction of angular and rotational disalignments. *Arch Surg* 46: 722, 1943.
20. Wilson, P.D.: Posterior capsuloplasty in certain flexion contractures of the knee. *J Bone Joint Surg* 11: 40, 1929.