AOSPINE
LATIN AMERICA

Programa de Formação Continua AOSpine

Patologia Degenerativa

Hérnia de disco torácica

Autor

Dr. Osmar Moraes

Organizador

Dr. Néstor Fiore

ÍNDICE

Hérnia de disco torácica

Autor
Dr. Osmar Moraes

Organizador
Dr. Néstor Fiore

OBJETIVOS

- Apresentar dados epidemiológicos da enfermidade.
- Descrever as formas de apresentação clínica e achados do exame físico.
- Avaliar a importância dos diferentes exames complementares.
- Descrever as opções de tratamento.
- Mencionar os resultados do tratamento e suas complicações.

ÍNDICE

1. Introdução 04
Conceitos gerais 04

2. Apresentação clínica 05

3. Estudos complementares 06

4. Evolução natural e tratamento conservador 07

5. Tratamento cirúrgico 08
Indicação 08
Abordagens cirúrgicas 08
Resultados 13
Futuro 13

Síntese 14

Referências 15

1. INTRODUÇÃO

Conceitos gerais

As hérnias de disco sintomáticas são pouco frequentes na coluna torácica, e aquelas de tratamento cirúrgico totalizam menos de 5% das cirurgias para hérnias discais de toda a coluna vertebral. Essa baixa incidência, a falta de conhecimento adequado da história natural, a dificuldade de diagnóstico e as diversas opções de tratamento cirúrgico fazem da hérnia de disco torácica (HDT) um tema controverso.

As hérnias de disco torácicas são raras quando comparadas às hérnias de discos cervicais e lombares, totalizando 0,25% a 1% de todas as hérnias discais.

Homens e mulheres são igualmente afetados. A maioria das hérnias torácicas é central ou centro-lateral, sendo as hérnias verdadeiramente laterais pouco frequentes (McInerney e Ball, 2000). Menos de 10% das HDT são verdadeiramente laterais.

Entre 30% e 70% das hérnias discais torácicas são calcificadas. Este dado merece atenção, porque entre 5% e 10% desses casos estão associados à extensão intradural.

Como acontece com as outras localizações, as hérnias torácicas são mais frequentes entre a terceira e a quinta década de vida.

A grande maioria das hérnias de disco torácicas situa-se abaixo de T7, o que condiz com o conceito de que as hérnias são mais frequentes em níveis mais móveis.

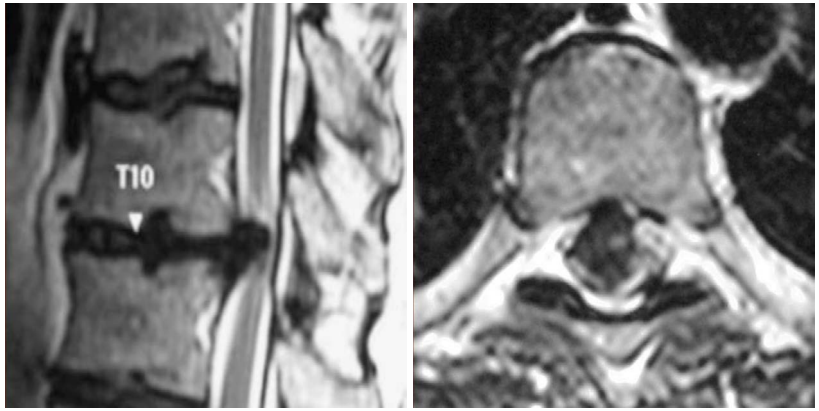

Mostra-se hérnia intradural.

Ressonância magnética de coluna torácica, sequência T2, cortes sagital e axial

2. APRESENTAÇÃO CLÍNICA

Como acontece com as localizações em outros níveis, os discos torácicos também podem ser herniados sem causar sintomatologia.

Não existe um padrão de apresentação clínica característico que distinga uma hérnia de disco torácico de outras lesões da coluna torácica.

Os sintomas e sinais pré-operatórios mais encontrados são os seguintes:

- dor:
  – localizada,
  – axial,
  – radicular;
- comprometimento motor (mielopatia);
- hiperreflexia e espasticidade;
- disfunção vesical.

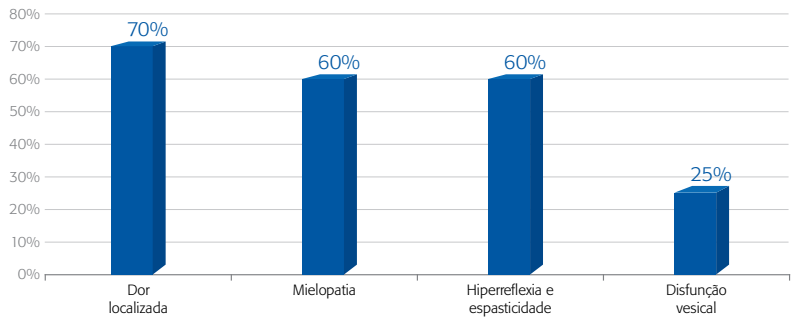

Porcentagem de sintomas pré-operatórios

O déficit motor, em geral, é progressivo, acompanhado, nas hérnias centrais, de alteração sensitiva abaixo do nível da compressão.

Quando o fragmento discal é lateral, produz-se uma radiculopatia que se caracteriza por dor no dermátomo da raiz, podendo evoluir a uma alteração sensitiva no segmento comprometido. A dor radicular, que piora em posição ortostática, é frequente, e a dor noturna é bastante comum.

3. ESTUDOS COMPLEMENTARES

Os estudos de imagem da região da coluna torácica, contida no interior da cavidade torácica dentro de uma plétora com tecidos de diferentes densidades, são difíceis de serem analisados.

Anteriormente, a mielografia era o exame utilizado para o diagnóstico. Mais tarde, foi substituída pela tomografia computadorizada e pela mielotomografia computadorizada.

Observa-se uma hérnia central.

Mielotomografia de coluna torácica, corte axial

Observa-se uma hérnia calcificada.

Mielotomografia de coluna torácica, reconstrução sagital

Mais recentemente, surgiu a ressonância magnética (RMN), que hoje constitui o principal exame para o diagnóstico e planejamento cirúrgico dessas lesões.

Observa-se uma hérnia volumosa T7-T8 com imagem de mielomalacia.

Ressonância magnética de coluna torácica, sequência T2

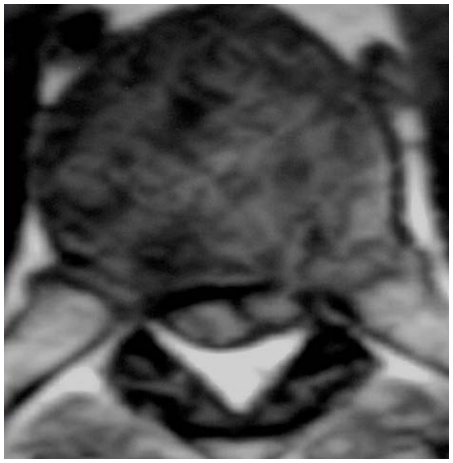

Observa-se uma hérnia central.

Ressonância magnética de coluna torácica, sequência T2, corte axial

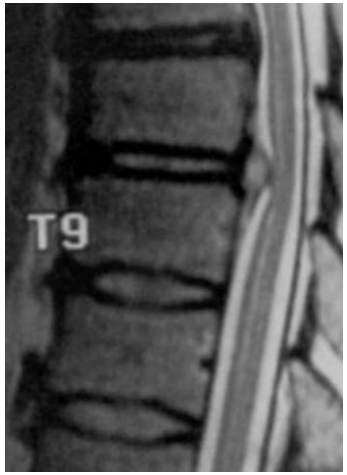

Observa-se uma hérnia ao nível T8-T9.

Ressonância magnética de coluna torácica, sequência T2, corte sagital

A RMN dá informações mais detalhadas sobre a hérnia discal e a lesão intrínseca da medula espinhal, assim como dá detalhes evolutivos, como por exemplo o padrão da mielopatia ou a alteração no volume da hérnia.

4. EVOLUÇÃO NATURAL E TRATAMENTO CONSERVADOR

Isso significa que a evolução natural a mantém no mesmo tamanho original ou diminui na grande maioria dos casos, tornando o tratamento conservador a primeira opção.

As dimensões das hérnias torácicas pequenas (até 3 mm) e das de tamanho médio (até 6 mm) mantêm-se em 85% dos casos; as dimensões das grandes diminuem em 60% dos casos.

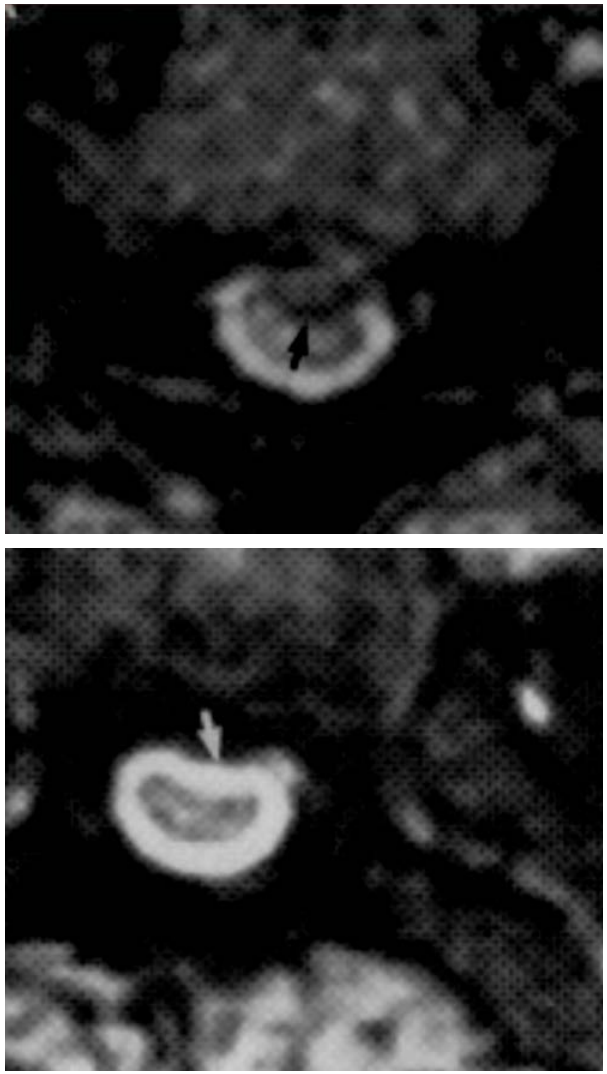

Observa-se uma reabsorção total após um ano.

Ressonância magnética de coluna torácica, sequência T2

- O tratamento conservador se baseia em medicação analgésica e antiinflamatórios não corticoides, associados a diferentes drogas de acordo com o tempo de evolução e a intensidade da dor:
  - gabapentina,
  - pregabalina,
  - antidepressivos tricíclicos.
- O uso dos corticosteroides é controverso e reservado a casos de déficit motor progressivo ou dor incontrolável.
- A imobilização com colete torácico pode apresentar efeito analgésico, assim como o repouso relativo na fase aguda.
- Manipulações como a tração externa ou osteopática não costumam apresentar evidências de melhora.
- Os tratamentos adjuvantes como a fisioterapia analgésica, a acupuntura e afins parecem ter efeito analgésico; entretanto, não se relacionam ao prognóstico geral da evolução clínica.

5. TRATAMENTO CIRÚRGICO

Indicação

A pouca certeza a respeito da evolução natural das hérnias torácicas dificulta a definição de indicações cirúrgicas. As cirurgias profiláticas devem ser evitadas, e as indicações mais aceitas são aquelas dadas a pacientes com quadros progressivos ou graves de dor radicular intratável ou mielopatia.

A indicação de tratamento cirúrgico deve ser considerada a partir de casos com graduação 3A, segundo a tabela proposta por Reagan (Anand e Regan, 2002).

1	Dor torácica central (axial) predominante.
2	Dor torácica radicular predominante.
3A	Dor torácica axial e radicular significativa.
3B	Dor axial e na parte baixa da perna, significativa, com ou sem dor radicular torácica.
4	Mielopatia sem debilidade motora significativa.
5	Parético/paralítico (debilidade motora significativa).

Abordagens cirúrgicas

Não existe um critério de seleção universalmente aceito para auxiliar o cirurgião no momento de escolher o melhor tipo de cirurgia para determinado paciente.

O tratamento inicial consistia em remover o disco herniado através de uma laminectomia. O limitado espaço disponível para a medula espinhal nessa região, e a menor vascularização medular, aumentam a possibilidade de lesão da medula espinhal durante a descompressão.

Posteriormente, surgiram novas vias de acesso à coluna torácica, que oferecem melhor acesso ao canal espinhal ventral e ao espaço discal. À medida que os cirurgiões se familiarizam com esses acessos, adquirem maior capacidade de selecionar aquele que considerem melhor para cada paciente.

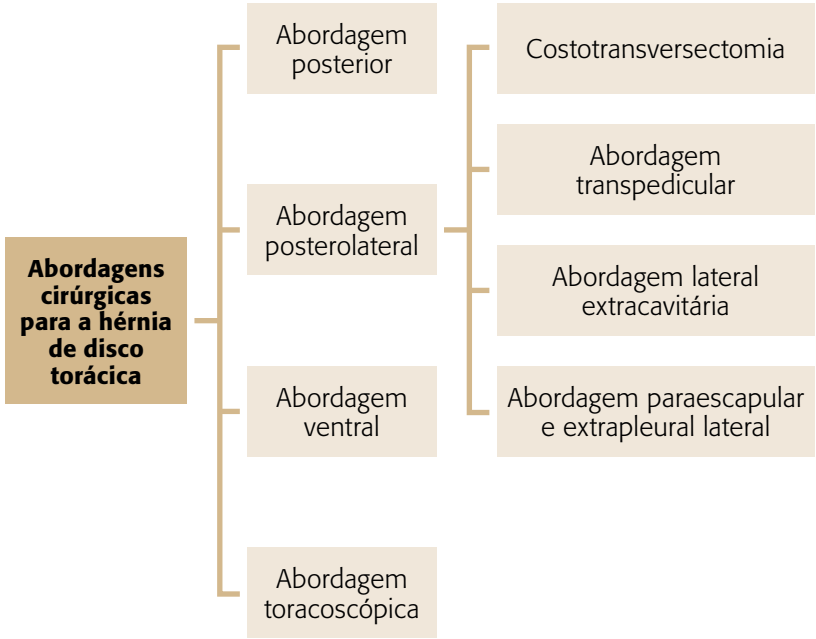

Os fatores que mais influenciam a escolha do acesso cirúrgico são os seguintes:

- nível da hérnia,
- posição da hérnia,
- penetração na dura-máter,
- consistência do disco,
- necessidade de fusão,
- idade fisiológica do paciente,
- familiaridade do cirurgião com cada abordagem.

Abordagem posterior

As primeiras opções de tratamento consistiam em simples laminectomias e os resultados eram, em general, ruins. Alguns cirurgiões realizavam uma simples descompressão, sem remoção do disco, para evitar efeitos potencialmente nocivos da manipulação da medula espinhal necessários para se chegar aos discos posicionados ventralmente. O extremo oposto era a tentativa de alcançar o material discal através de uma via intradural, secção de ligamentos dentados e rizotomias.

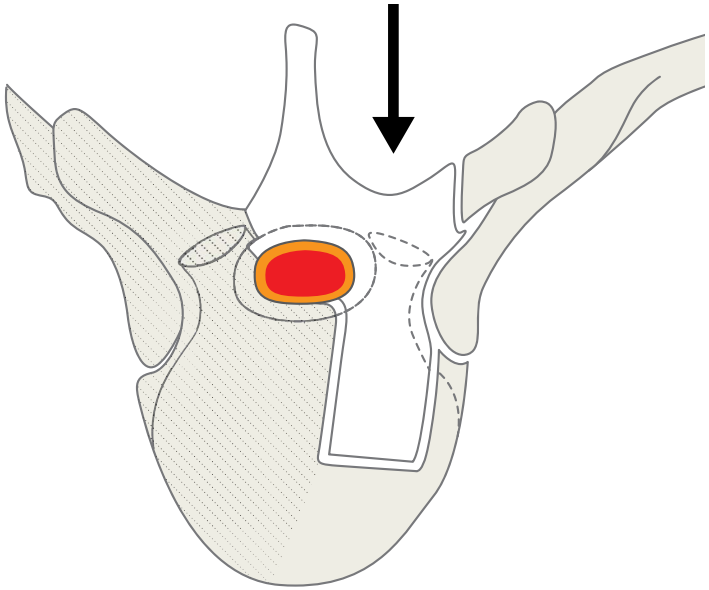

Esquema de abordagem posterior (Mulier e Debois, 1998)

O índice significativo de déficits neurológicos pós-operatórios depois da laminectomia para o tratamento de hérnias discais torácicas, aparentemente, se deve a uma combinação de insuficiência vascular e micro contusões após a manipulação da medula espinhal.

Abordagem posterolateral

Para evitar a manipulação da medula espinhal, deve-se procurar abordagens que permitam um acesso mais direto ao espaço discal.

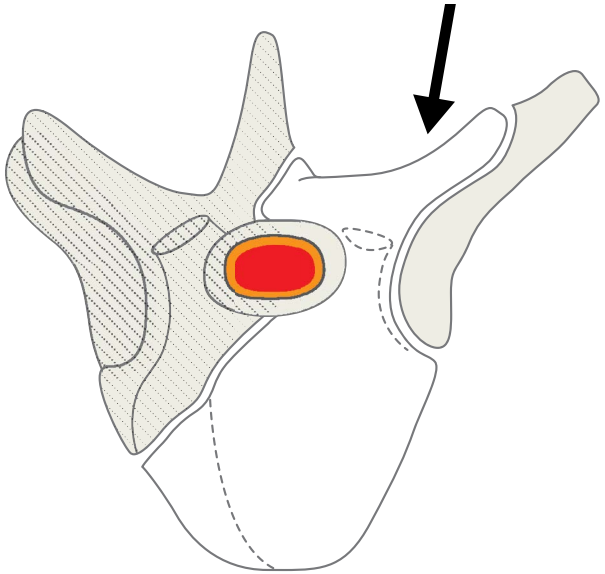

Esquema de abordagem posterolateral (Mulier e Debois, 1998)

Costotransversectomia

A ressecção de parte da costela e a remoção do processo transverso propiciam um acesso muito mais amplo e cômodo que a laminectomia.

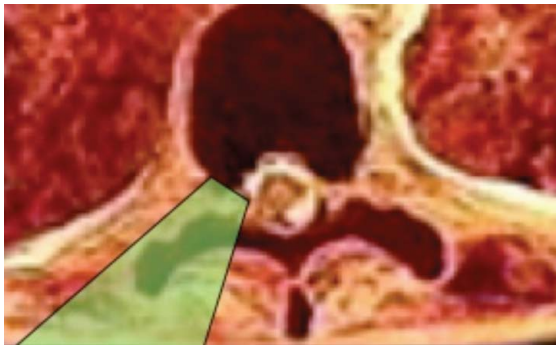

Esquema mostrando a visão possível com uma costotransversectomia (Putz e Pabst, 2006)

A seguir, exibimos as imagens de um paciente com hérnia posterolateral direita antes e depois da intervenção cirúrgica.

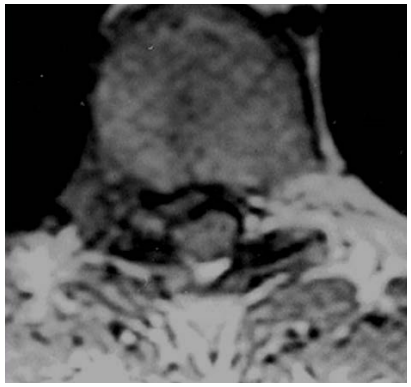

Observa-se hérnia posterolateral direita.

Ressonância magnética pré-operatória de coluna torácica, sequência T2, cortes axiais

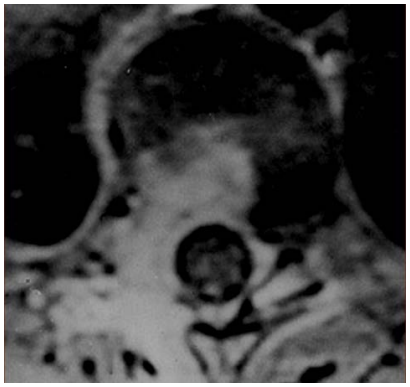

Observa-se o trajeto da abordagem e boa liberação.

Ressonância magnética pós-operatória de coluna torácica, sequência T2, cortes axiais

Abordagem transpedicular

Na abordagem transpedicular, realiza-se a remoção de todo o pedículo e facetas.

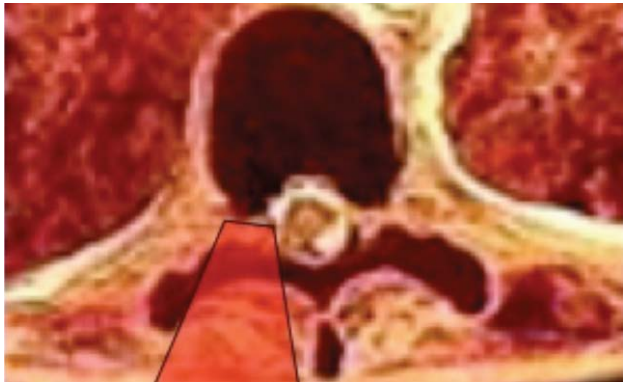

Esquema mostrando a visão possível com uma abordagem transpedicular (Putz e Pabst, 2006)

Observa-se trajeto do acesso transpedicular.

Tomografia computadorizada pós-operatória de coluna torácica, corte axial

Abordagem lateral extracavitária

A abordagem lateral extracavitária, completamente extrapleural, permite uma excelente exposição ventral da medula.

Requer extensa dissecção e manipulação de partes moles, incluindo a musculatura paravertebral, que pode ser desenervada e desvascularizada.

O pleno conhecimento anatômico da relação entre as apófises transversas e o espaço discal é fundamental para o uso dessa técnica.

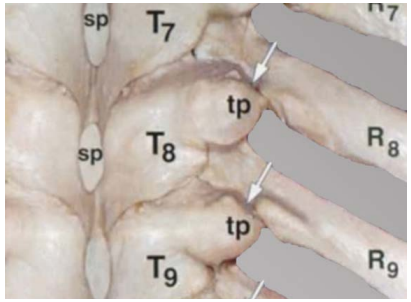

Visão posterior que mostra a relação entre apófises transversas e as costelas.

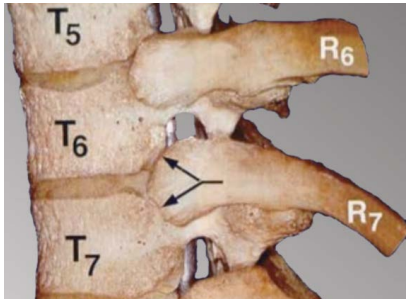

Visão anterolateral que mostra a relação entre as cabeças das costelas, corpos e disco.

Reparos anatômicos para uma abordagem lateral, extracavitária (Putz e Pabst, 2006)

Permite uma via de exposição mais direta do espaço discal posicionado ventralmente. A maior possibilidade de preservar vasos radiculares é considerada uma vantagem dessa via.

Abordagem paraescapular e extrapleural lateral

A abordagem paraescapular e extrapleural lateral oferece uma exposição da coluna torácica superior, por cima de D5, comparável ao acesso lateral extracavitário.

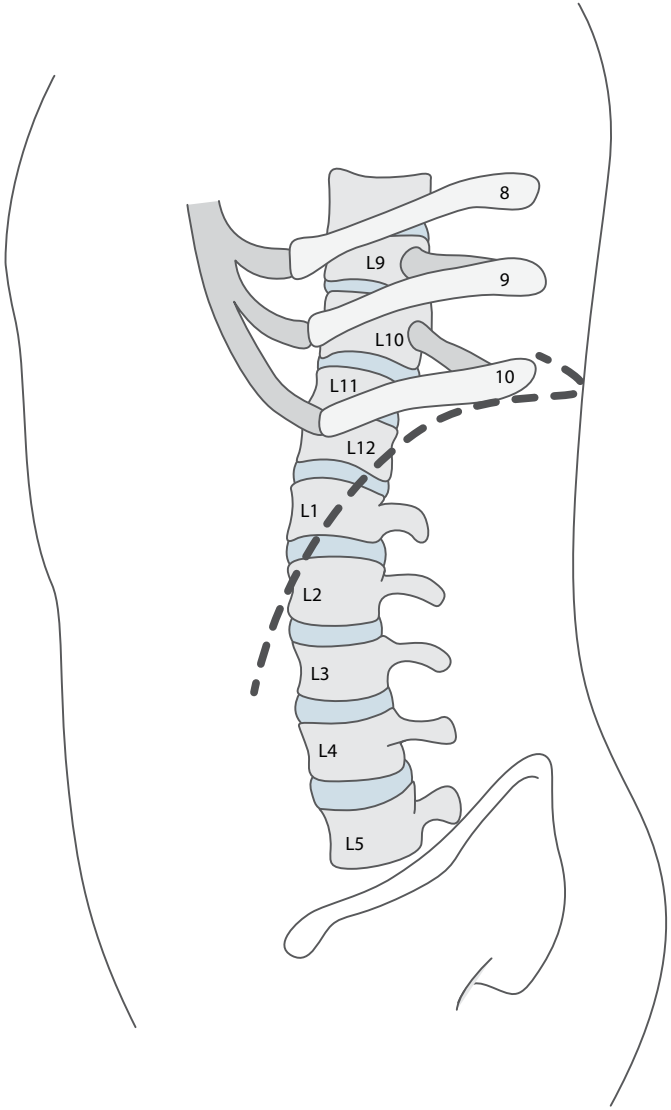

Abordagem extrapleural e extraperitoneal combinada (Menezes e Sonntag, 1996)

Os riscos adicionais desse acesso são problemas da cintura escapular em consequência do movimento lateral da escápula.

Abordagem ventral

Do ponto de vista anatômico, a abordagem ventral oferece uma excelente exposição da medula espinhal, com um ótimo ângulo para a remoção de discos intradurais e para a reparação dural, além de permitir acesso a múltiplos níveis.

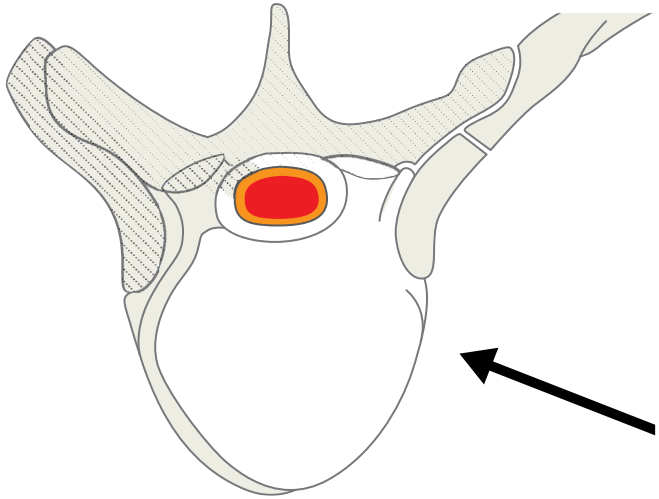

Esquema de abordagem anterolateral (Mulier e Debois, 1998)

O risco óbvio dessa via é a morbidade pulmonar e lesões em grandes vasos e vísceras.

A utilização da abordagem ventral é limitada em casos de lesões acima de T5.

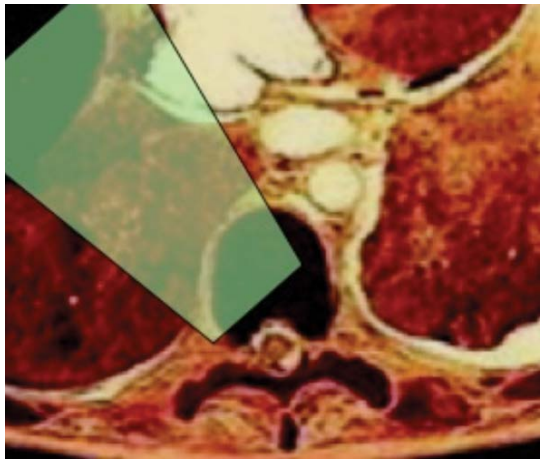

Observa-se corte anatômico axial a nível torácico.

Esquema mostrando a visão possível com uma abordagem ventral (Putz e Pabst, 2006)

Abordagem toracoscópica

Atualmente, existe o consenso de que o acesso ventral é a forma mais apropriada para se tratar uma lesão discal torácica, com a exceção de hérnias discais laterais extremas. Entretanto, a morbidade de uma toracotomia (internação em terapia intensiva, drenagem de tórax e dor pós-operatória) levou ao desenvolvimento de abordagens ventrais minimamente invasivas.

A utilização de técnicas toracoscópicas auxiliadas por vídeo mostrou-se efetiva no tratamento de hérnias discais torácicas, com morbidade reduzida em relação a abordagens ventrais clássicas.

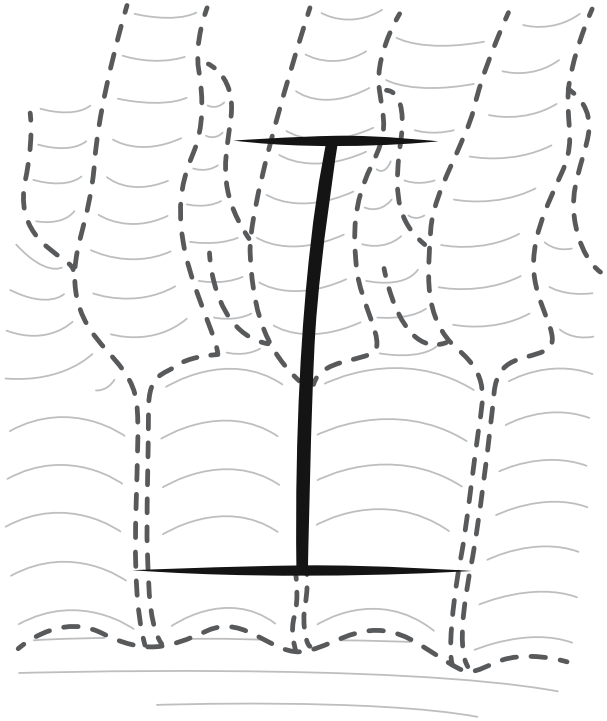

Abertura da pleura para acessar
a cabeça da costela, corpos e disco.

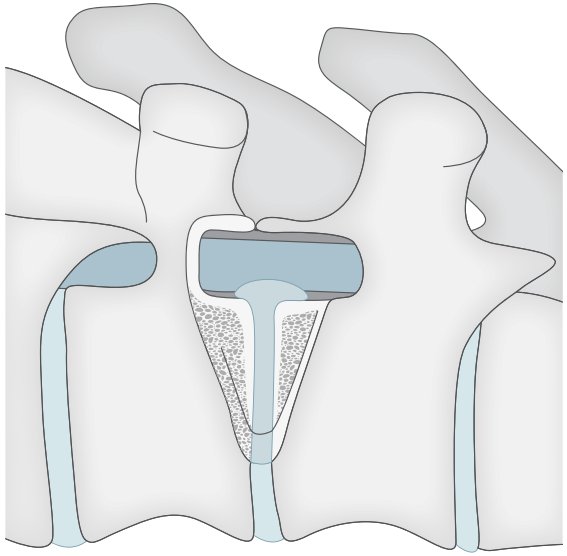

Visão lateral
após a
ressecção da
costela
e parte
dos corpos
vertebrais.

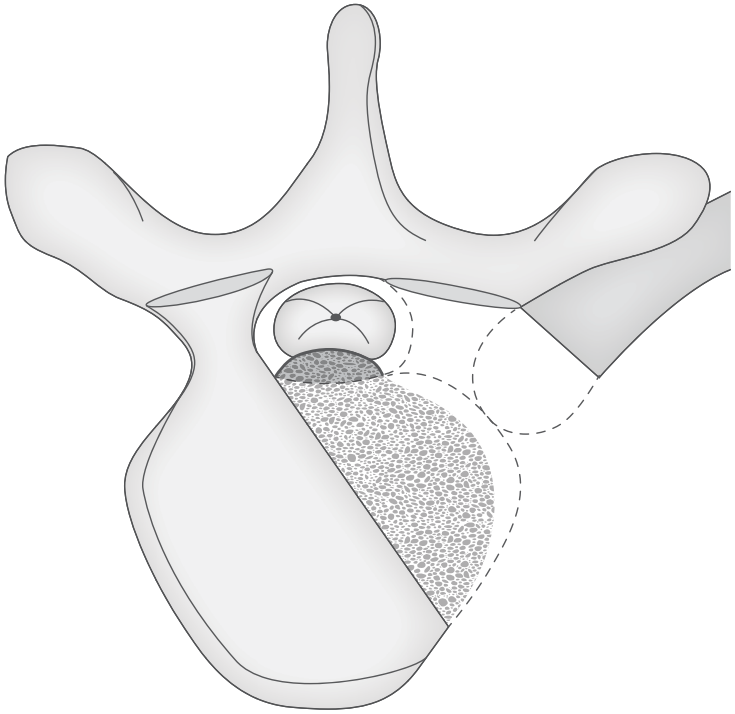

Esquema em vista axial mostrando as ressecções na costela
e corpos para se chegar à face anterior da medula.

Esquemas de detalhes técnicos de uma toracoscopia (Dickman, Rosenthal e Perin, 1999)

A seguir, mostramos estudos pré e pós-operatórios de um paciente com hérnia torácica volumosa tratado com toracoscopia.

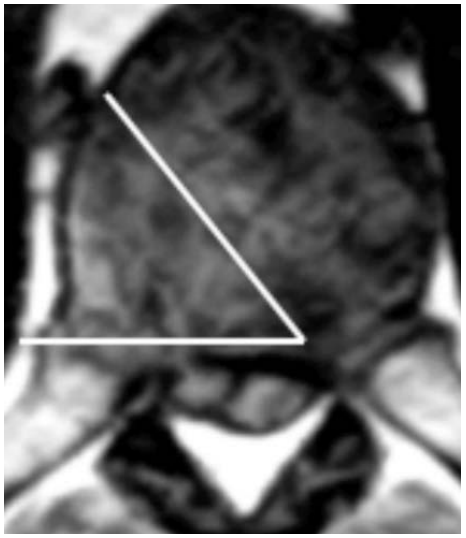

Ressonância magnética pré-operatória de coluna torácica, sequência T2, corte axial

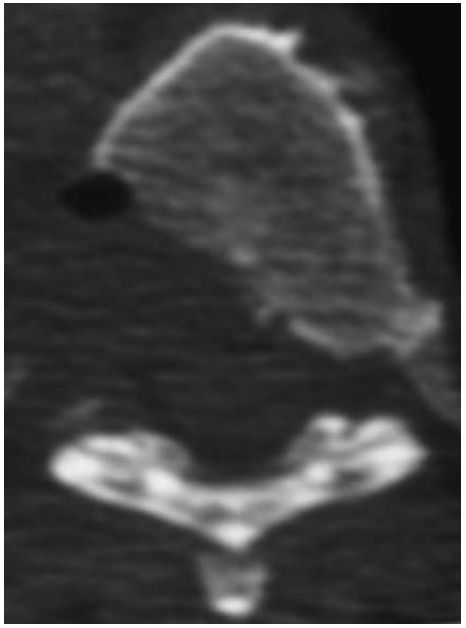

Fica evidente a liberação obtida.

Ressonância magnética pós-operatória de coluna torácica, sequência T2, corte axial

Resultados

A avaliação pós-operatória dos pacientes operados de hérnias discais torácicas demonstra que a dor melhora e se resolve em 87% dos casos.

Como em todo tipo de cirurgia, o tratamento cirúrgico da hérnia discal torácica também apresenta complicações, que ocorrem entre 3,5% e 6,0% dos casos.

Cada uma das diferentes abordagens cirúrgicas para a coluna torácica mencionadas é associada a um grupo específico de complicações.

De forma general, as complicações mais comuns são as seguintes:

- deterioração neurológica,
- identificação errônea do nível cirúrgico,
- ressecção incompleta do disco,
- instabilidade pós-operatória,
- fístula de líquido cefalorraquidiano,
- complicações pulmonares,
- infecção,
- neuralgia intercostal.

Futuro

Os resultados da cirurgia da hérnia discal torácica serão melhorados através de um conhecimento mais preciso da sua evolução natural, o que por sua vez será obtido através do estudo de casos assintomáticos, e de casos sintomáticos não operados.

A atualização da técnica cirúrgica será uma consequência do desenvolvimento de procedimentos menos invasivos, que permitam a descompressão do disco com maior segurança e com menos perda de sangue e dor pós-operatória.

Síntese: HÉRNIA DE DISCO TORÁCICA

As hérnias de disco sintomáticas são pouco frequentes na coluna torácica. Entre 30% e 70% das hérnias discais torácicas são calcificadas.

Os sintomas e sinais mais frequentes são os seguintes:

- dor (axial ou radicular),
- comprometimento motor,
- disfunção vesical,
- hiperreflexia,
- espasticidade.

A ressonância magnética é o estudo complementar de preferência.

A cirurgia é indicada em quadros progressivos ou severos de dor radicular intratável ou mielopatia. Nas hérnias mediais com compressão medular, se recomenda a abordagem anterior. Em hérnias laterais com compressão radicular, pode-se considerar a abordagem posterior. A toracoscopia é uma técnica adequada para se solucionar essa patologia.

REFERÊNCIAS

Benzel, E. C. (1995) *Biomechanics of Spine Stabilization: Principles and Clinical Practice.* New York: McGraw-Hill.

Brown, C. W., Deffer, P. A. Jr, Akmakjian, J., Donaldson, D. H. y Brugman, J. L. (1992) The natural history of thoracic disc herniation. *Spine, 17*(Suppl 6), S97-S102.

Burke, T. G. y Caputy, A. J. (2000) Treatment of thoracic disc herniation: evolution toward the minimally invasive thoracoscopic technique. *Neurosurg Focus, 9,* E9.

DePalma, A. F. y Rothman, R. H. (1970) The Intervertebral Disc. Philadelphia (PL): WB Saunders.

Dickman, C., Rosenthal, D. y Perin, N. (1999) Thoracoscopic Spine Surgery. New York: Thieme Medical Publishers

McInerney, J. y Ball, P. A. (2000) The pathophysiology of thoracic disc disease. *Neurosurg Focus, 9*(4), E1.

Mulier, S. y Debois, V. (1998) Thoracic Disc Herniations: transthoracic, lateral, or posterolateral approach? *Surg Neurol, 49*(6), 599-606.

Anand, N. y Regan, J. J. (2002) Video-assisted thoracoscopic surgery for thoracicdisc disease, classification and outcome study of 100 consecutive cases with a 2-year minimum follow-up period. *Spine (Phila Pa 1976), 27*(8), 871-879.

Ravichandran, G. y Frankel, H. L. (1981) Paraplegia due to intervertebral disc lesions: a review of 57 operated cases. *Paraplegia, 19,* 133-139.

Menezes, H. y Sonntag, V. (1996) Principle of Spine Surgery. Volume 2. New York: McGraw-Hill Healthcare.

Stillerman, C. B., Chen, T. C., Couldwell, W. T., Zhang, W. y Weiss, M. H. (1998) Experience in the surgical management of 82 symptomatic herniated thoracic discs and review of the literature. *J Neurosurg, 88,* 623-633.

Stillerman, C. B. y Weiss, M. H. (1996) Surgical management of thoracic disk herniation and spondylosis. En Menezes AH, Sonntag VKH (Eds.): *Principles of Spinal Surgery, Vol 1* (pp. 581-601). New York: McGraw-Hill.

Putz, R. y Pabst, R. (2006) Sobotta Atlas of human anatomy (Head, Neck, Upper Limb, Thorax, Abdomen, Pelvis, Lower Limb) (14° Ed.). Munich: Urban and Fischer.