Torcicolo muscular congênito

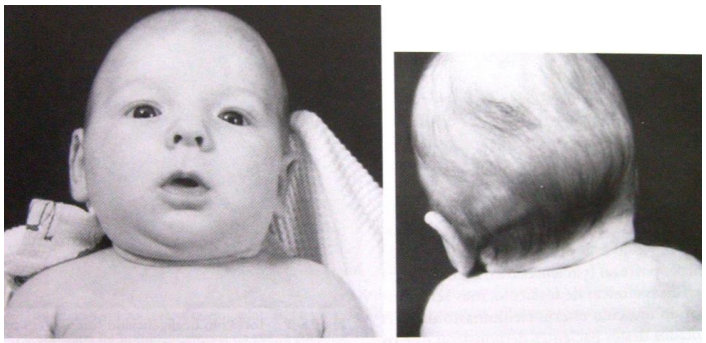

**Fig. 28-3** Torcicolo congênito (*à esquerda*) em uma menina de 3 meses de idade. **A**, Incidência anterior. **B**, Incidência posterior. Observe a orelha dirigida para o ombro e o queixo, afastada do ombro no lado esquerdo afetado.

Conceito - fibromatose no interior do m.esternocleidomastoídeo.Está presente uma massa palpável na ocasião do nascimento e se torna palpável nas 1as 2 semanas.Atinge seu maior volume dentro de 1-2m epode permanecer com mesmo tamanho ou diminuir.Em geral diminui e desaparece em 1 ano.Se não desaparecer, o músculo fica fibrosado e contraturado causando um torcicolo permanente se não tratado.

Epidemiologia - Prevelente no lado D e mais comum próximo a inserção clavicular.

Etiologia – desconhecida.Estudos mostram que os bebês portadores são produtos de parto difícil e maior incidência de transtornos musculoesqueléticos como metatarso adulto,displasia de quadril(7-20%) e pé equinovaro.

Hipóteses – mau posicionamento do feto no útero – 3 a 4 crianças lado D e 8% displasia congênita quadril

- Traumatismo de parto
- Infecção
- Lesão vascular
- Predisposição genética
- Teoria neurogênica – denervação e inervação.Tu SNC,siringomielia, com ou sem tu medula,malformação de Arnold Chiari(deslocamento caudal do cérebro posterior.Pode estar associado a mielomeningocele.Tipo I encontrada em crianças mais velhas-torcicolo do lado E.),disfunção ocular e torcicolo paroxísmico da infância.
- Cels mesenquimais remanescentes

Fisiopatologia:Estudos com RM mostraram lesões no ECM semelhantes aquelas da S.compartimental(edema,degeneração de fibras musculares e fibrose muscular).Acredita-se que seja o resultado de uma S.compart ocorrida intra-útero ou perinatal.A ocorrência de torcicolo depende do destino dos mioblastos na massa.Se mioblastos se diferenciam normalmente, não existe torcicolo,mas se estes se degeneram, os fibroblastos remanescentes produzem colágeno ocorrendo uma contração.



http://traumatologiaeortopedia.com.br
http://www.traumatologiaeortopedia.com

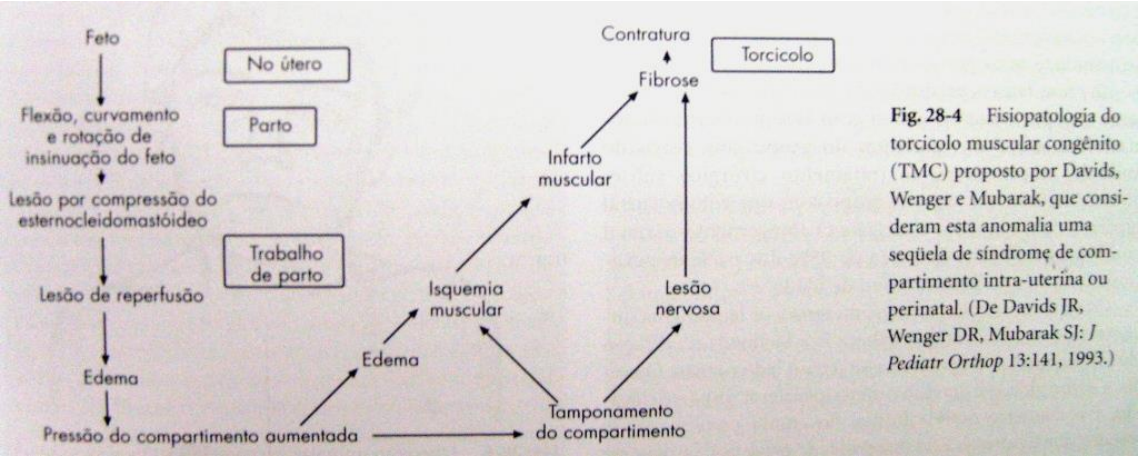


**Fig. 28-4** Fisiopatologia do torcicolo muscular congênito (TMC) proposto por Davids, Wenger e Mubarak, que consideram esta anomalia uma seqüela de síndrome de compartimento intra-uterina ou perinatal. (De Davids JR, Wenger DR, Mubarak SJ: *J Pediatr Orthop* 13:141, 1993.)

Clínica – massa indolor no ventre do ECM.Cabeça inclinada em direção ao lado afetado e queixo rotacionado em direção ao ombro oposto.Deformidade indolor.Achatamento facial ocorrem no lado do músculo contraído provavelmente pela posição ao dormir.A face remodela-se para se adaptar a cama.Criança não tratada por muitos anos,o nível doa olhos e orelhas torna-se desigual.Assocaida a Chiari tipo I,patologia ocular presente em até 1/3 crianças - assumem posturas anormais da cabeça para melhor acuidade visual e binocularidade.Avaliação positiva para estrabismo paralítico ou nistagmo.Torcicolo paroxístico da infância é um episódio raro eu dura minutos a dias sem recuperação espontânea.Ocorre pela manhã pelo menos com 1 episódio/mês até 3-4/mês..Ataques podem estar relacionados a curvatura lateral do tronco,movimento ou desvio dos olhos.Geralmente meninas(71%) ,idade média de início é 3 meses(1-30m) e período de recuperação médio de 24m(6m a 5ª).É autolimitante e não requer terapia

Diagnóstico radiográfico

- Rx cervical para avaliar outras anomalias.O rx no TMC é normal,exceto as da inclinação e rotação da cabeça.
- TC e RM
- Angiografia – para planejamento cirúrgico

Diagnóstico diferencial – paralisia obstétrica,distrofia muscular e paralisia cerebral

Prognóstico – se torcicolo percebido ao nascimento fica difícil prever quem deverá ser operado ou não.Estudos com USG mostraram que quando a massa está perto da inserção na clavícula, a probabilidade de cirurgia é menor e quando acometendo 1/3 médio ou todo o músculo necessita isso muda.Quanto maior a fibrose predomina a deformidade é maior(quanto mais músculo, maior capacidade de crescimento e menor deformidade)

Tratamento – apenas alongamento no 1º ano através de manipulação manual da cabeça da criança.Não há indicação de ressecção da lesão os 1os dias de vida.A cirurgia deve ser adiada qté que a evolução da fibromatose seja completa.Crianças tratadas durante o 1º ano de vida.O alongamento é feito de modo que a orelha oposta ao m.contraído encoste no ombro e o queixo posicionado para tocar o ombro do mesmo lado.

Estudos da clínica MAYO constataram excelentes resultados no tto domiciliar e também que o resultado cirúrgico entre 1-12 anos produzem resultados semelhantes porque a assimetria crânio-facial pode ser corrigida no crescimento remanescente.Crianças tratadas no 1º ano de vida tem melhores resultados e maior êxito quando a restrição de movimento era >30º ou sem assimetria facial.Quando o torcicolo não regride até o 1º ano tem chance de não regredir.Tratamento após 1 ano,raramente é mau sucedido.Independente do tto, uma assimetria facial estabelecida e uma limitação mov>30º no início do tto dificultava a obtenção de resultado satisfatório.

Estudos de Cheng – 821 pacientes foram divididos em 3 grupos:

1. Grupo com tumor esternocleidomastoideo – massa palpável no ECM
2. grupo muscular – contratura do ECM
3. grupo com torcicolo postural – características clínicas,mas sem contratura ou tumor

conclusão:
o grupo 1 está associado a idade de apresentação tardia,difculdades no nascimento,envolvimento do lado D e deformidade em rotação>15º estão associados a tto mais prolongado.A idade de apresentação,deformidades rotacionais e duração do tto eram fatores preditivos de resultado final.*% grupo 1 e 3% grupo 2 necessitaram de cirurgiaNenhum paciente do grupo 3 necessitou de cirurgia.Alongamento manual eficaz em 95%.
Qualquer torcicolo agrava durante o crescimento.A cabeça inclina para o lado afetado e o rosto vira para o lado oposto.Cirurgia antes dos 6-8 anos possibilita a correção de qualquer assimetria facial e plagiocefalia.

Cirurgias :
Liberação unipolar – para deformidades brandas – cirurgia entre 1-4 anos(menor risco de aderências a planos profundos – melhor época).Cuidado com n.acessório,veias jugulares externas,vasos e bainha carótidas e n facial.Incisões nunca diretamente na clavícula – retração cosmeticamente inaceitável.Feita a um dedo da distância e proximal a parte medial da clavícula e incisura external.

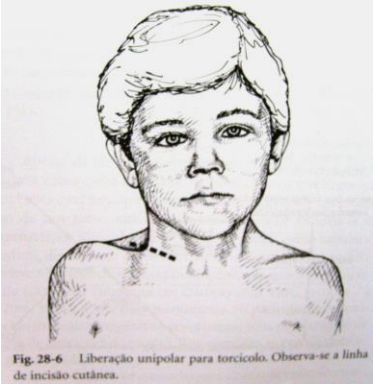

Fig. 28-6 Liberação unipolar para torcicolo. Observa-se a linha de incisão cutânea.

Pós op – após a 1ª semana manipulação manual e alongamento 3x/dia por 3-6m.



http://traumatologiaeortopedia.com.br
http://www.traumatologiaeortopedia.com

Liberação bipolar prox e distal – para torcicolo moderado a grave ou cirurgia prévia mal sucedida. Para todos entre 3-5 anos que não responderam ao tto conservador e 1ª escolha para > 6anos.Liberação bipolar associada a zetaplastia – 92% bom resultado.Faz-se 2 incisões cutâneas(A) seccionando inserção clavicular e mastóidea do ECM e efetuada uma zetaplastia na origem esternal.Preserva a inserção medial da porção esternal.Cuidados – veias jugulares e carotídeas

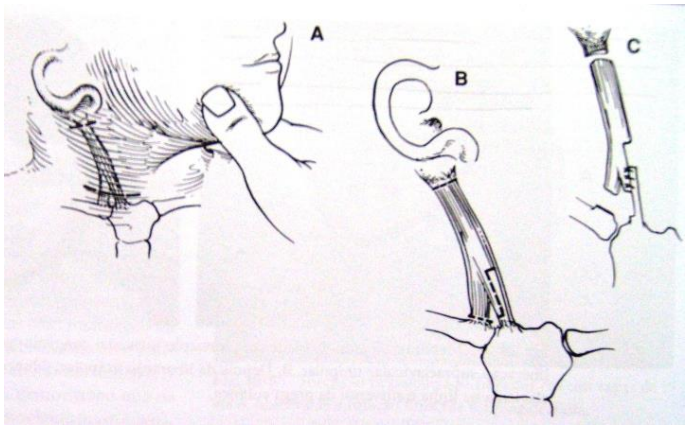


Pós op – alongamento,fortalecimento e ADM no pós op imediato.Um dispositivo de tração ou colar cervical pode ser usado nas 1as 6-12 sem.

Torcicolo ocular – tratamento cirúrgico

Bibliografia – Campbell vol2

## TORCICOLOR MUSCULAR CONGÊNITO

- É a causa mais comum de torcicolo no bebê e na criança pequena
- É mais comumente descoberto nos primeiros dois meses de vida, é indolor e esta associado com uma contratura do músculo ECM, com a cabeça inclinada para afetado e o queixo virado para o lado contra-lateral
- Uma massa fibrosa é freqüentemente palpável na substancia do ECM no lado do torcicolo
- É mais comum em meninos
- O lado direito é o mais afetado (75% dos casos)
- Pode ter associação de displasia do quadril variando de 8 a 20% dos casos

ETIOLOGIA:

- a causa ao certo ainda não foi definida, uma das teorias seria a um traumatismo durante o nascimento, que levaria a uma hemorragia intra-muscular no ECM, que evoluiria para um hematoma que resultaria numa contratura fibrosa do músculo.

- Uma outra teoria diz que durante a gestação possa ocorrer uma síndrome compartimental intra-uterina, que resultaria num edema, degeneração das fibras musculares e por fim uma fibrose do ECM, que seria variável, desde uma pequena porção ate toda a extensão do músculo. Assim o torcicolor ira depender da quantidade de fibrose formada no músculo.

QUADRO CLINICO

- As características clinicas são observada por volta da 6 a 8 semana
- É caracterizada por uma massa ( expansão mole) sobre a pele, não dolorosa e esta localizada dentro do ventre muscular
- Após 4 a 6 meses de vida, o torcicolor e a contratura são os únicos achados clínicos
- Se a deformidade for progressiva, pode surgir deformidades na face e no crânio ( plagiocefalia), freqüentemente dentro do primeiro ano de vida. Essa alteração se da provavelmente devido a uma posição pronada de dormir com o achatamento da face e do crânio
- Essas alterações ao longo dos anos vai desenvolvendo uma assimetria da face
- Pode ocorrer cansaço visual devido ao desequilíbrio ocular

DIAGNÓSTICO

- Quadro clinico
- Diferenciar do torcicolo postural que responde rapidamente aos exercícios e alongamento
- Solicitar radiografias da coluna cervical para afastar qualquer anomalia ( Klippel-feil, hemivertebras, fusão atlanto-occipita, fraturas, tumor, etc...)
- Sempre pedir RX e US dos quadris na duvida de DDQ

TRATAMENTO

- Como tratamento correto o prognostico é excelente com a maioria se resolvendo ate os 12 meses de vida
- O **tratamento conservador** consiste em exercícios de alongamento do ECM que combinam rotação do queixo para o mesmo lado e inclinação da cabeça para o lado contra-lateral, sempre com apoio da fisioterapia

- Para os casos resistentes, geralmente maiores de 1 ano, pode-se usar uma ortese sustentando a cabeça na posição correta
- Em 5 a 10% dos casos em que não se resolve, o tratamento cirúrgico esta indicado, devendo ser realizado **antes dos 3 anos de idade**
- **O tratamento cirúrgico** consiste em:
    - Liberação unipolar do ECM na clavícula ou no processo mastóideo
    - **OU**
    - Liberação bipolar
    - OU
    - Transecção do terço médio
    - OU
    - Ressecção completa
- O tratamento esta indicado na limitação acima de 30º dos movimentos e na assimetria de face estabelecida
- A liberação bipolar associada a Z-plastia da ligação esternal mostrou-se eficaz em 92% dos casos e tem como vantagem a Z-plastia preservar a forma em "V" do contorno do pescoço com uma melhor estética

CMPLICAÇÕES

- Lesão do nervo auricular, espinhal acessório, lesão das veias jugulares, dos vasos carotídeos

## TORCILOLO MUSCULAR CONGENITO

PURPLEWOOD
TACHDJIAN

DEFINICAO
Deformidades da cabeça e pescoço que combinam inclinação e rotação da cabeça anormal.

EPIDEMIOLOGIA
Mais freq descoberto nos primeiros dois meses de vida

- Pode aparecer a partir da 2ª semana de vida
- Meninas, direito em 75% casos
- Não e genético, sem relação com historia familiar
- Mais comum em fórcipe e apresentação pélvica
- Presente em partos cesaria ou normal

- Mais comum no primeiro filho
- Freqüentemente nas duas cabeças musculares, ocasionalmente so a esternal

ETIOLOGIA

- Não é causado por traumatismo do parto
- Clássico: Lesão durante o nascimento com hemorragia intramuscular do ECM, que organiza-se e resulta de uma contratura fibrosa do músculo. (estudos histológicos não confirmam hemorragias ou traumas)
- Novas teorias: contratura pos necrotica por sd intracompartimental intra-utero. (não se conseguiu reproduzir isso experimentalmente)
- Provavelmente resultado de oclusao venosa resultante de mau posicionamento intra-uterino e síndrome compartimental)
- Compressão in útero
- Neurogenica – denervacao e reinervacao
- Células mesenquimais remanescentes – diferenciam após o nascimento e desenvolve tumor no esternocleidomastoideo

QUADRO CLÍNICO

- Posição com cabeça inclinada para o mesmo lado e olhando para o outro.
- Indolor e associado com contratura do ECM. Massa fibrosa (pseudoutmor) freq palpável na substancia do ECM., inicialmente mole que depois endurece. CLASSICO
- Massa cresce ate 4 semanas de vida, chegando ate o tamanho de um polegar de adulto, e a partir daí regride e desaparece aos 4 ou 6 meses de idade. Pode ate passar despercebida (ate 80% dos casos).
- Se contratura persiste, pode causar plagiocefalia (deformação na face e no crânio, em achatamento do mesmo lado) nos primeiros anos de vida, pela posição pronada de dormir com o achatamento da face e da cabeça. A maioria dos bebes da América dormem de face para baixo, e acomodam-se mais confortavelmente olhando para o lado contra-lateral, o que pressiona face e crânio a se deformar e desnivelar olhos e orelhas. criança pode se queixar de esforço ocular (astenopia). Pode evoluir com formação gradual de escoliose cérvico-torácica com concavidade no sentido afetado.
- Re-examinar com 6 semanas, 3, 6, 12 meses para descartar DDQ.

DOENCAS ASSOCIADAS

1. Anormalidades vertebrais, difícil de ver no rx de pescoço imaturo. Nestes casos pode haver recidiva pos cirurgica
2. 20% tem DDQ (examinar todas)

DIAGNÓSICO

3. Torcicolo por malformações ósseas, inflamação, oftalmológicos, neurológicos e neoplasias.
4. Fratura de clavícula por tocotrauma (freqüente confusão)
5. Inclinação da cabeça sem rotação indica problema mais difuso como: doença inflamatória (linfadenite cervical ou artrite reumatoide), ou lesão óssea dolorida (osteoma osteoide ou osteoblastoma). A inclinacao com rotação pode ser dd de acometimento ao nível C1-C2)
6. Torcicolo alternado (cada dia de um lado) pode ser tumor da medula espinhal ou cérebro (fossa posterior), hidromielia ou siringomielia
7. Plagiocefalia pode não ser adquirida, mas sim congenita, secundaria a sinostose das suturas coronais. (acompanhar crescimento da cabeça)
8. Anomalias congênitas vertebrais: Klippel-Feil, hemiatlas, fusão atlanto-ociptal unilateral, impressão basilar,

TRATAMENTO

1º ano: alongamentos do ECM: inclina para outro lado e olha para o mesmo. Mínimo de 20 repeticoes 4x ao dia.

Após 1º ano: orteses para manter cabeça corrigida, ocasionalmente com molde para tentar corrigir plagiocefalia.

Após 2º ano: se alterações persistirem ate aqui, não vai mais melhorar, ai tem que operar

TRATAMENTO CIRURGICO

- Nos 5 a 10% que não melhoraram.
- Maior que 1 ano, restrição do ADM de rotação maior que 30º e deformidade da face = liberação distal do músculo e prolongamento em Z, preserva a formação em V do pescoço.
- Deve ser realizado ate os 3 anos.
- Liberação unipolar do ECM logo acima da clavicula
- Incisão transversa 1cm acima da clavícula (melhor cicatriz)
- Cuidado com nervo auricular (abaixo da mastóide), nervo espinhal acessorio na região media da muscular e com as veias jugulares, bainha e vasos carotídeos.

Alguns autores: alongamento em Z do ECM fica mais estético do que quando faz liberação bipolar.

Preferência: alongamento esternal e ressecção parcial clavicular

PROGNOSTICO

Excelente, maioria se resolve ate 1 ano.

TORCICOLO MUSCULAR CONGÊNITO

I – GENERALIDADES:
=> Contratura e encurtamento unilateral do músculo esternocleidomastóideo secundário á fibrose muscular de etiopatogenia desconhecida.
=> A palavra torcicolo é derivada do latim: tortus(torcido) e collum(pescoço)
=> Mais comum em meninas e o lado direito é o mais envolvido ( 75%)
=> Pode vir associado á outras mal formações congênitas como a LCQ
II – QUADRO CLÍNICO:
=> A deformidade pode estar presente ao nascimento ou aparecer na 2º ou 3º semana de vida
=> A cabeça está desviada p/ o lado do músculo envolvido e rodada p/ o lado contralateral
=> Palpação de tumoração( firme , não depressível e fusiforme) no corpo do músculo tanto na porção esternal como na clavicular. Raramente é encontrada na porção mastóidea( na inserção)
=> Se o torcicolo não for tratada outras contraturas desenvolverão no lado afetado(fascia cervical profunda, escaleno anterior e médio) assimetrias de face, como achatamento da face(plangiocefalia) no lado da contratura muscular(devido ao contato com a cama pois a criança dorme em decúbito ventral com o rosto rodado p/ o lado contrário á deformidade), escoliose cervical inferior
III – DIAGNÓSTICO DIFERENCIAL:
O torcicolo pode ser causado pela contratura de outros músculos que não o esternocleidomastóideo como o escaleno anterior e omoióideo. O torcicolo postural na criança a deformidade é menos grave causada por um mal posicionamento in útero não havendo fibrose muscular, respondendo rápido ao tratamento conservador. Outros diagnósticos diferenciais são enumerados abaixo:

- Anomalias Congênitas
  - Torcicolo postural
  - Hemivértebra - cervical/coluna torácica alta
  - Fusão atlantoccipital unilateral
  - Síndrome de Klippel-Feil
  - Ausência congênita unilateral do músculo esternoclidomastóide
  - Pterígio coli
- Trauma - especialmente $C_1$, $C_2$
  - Subluxação rotacional
  - Fratura
- Condições Inflamatórias - unilateral
  - Linfadenite cervical
  - Subluxação hiperêmica espontânea do atlas
  - Artrite reumatóide
- Doenças Neurológicas
  - Distúrbios visuais
  - Siringomielia
  - Tumor da coluna cervical
  - Tumor cerebral, fossa posterior
- Calcificação Aguda do Disco Cervical

IV – TRATAMENTO:



http://traumatologiaeortopedia.com.br
http://www.traumatologiaeortopedia.com

Deve ser iniciado após o diagnóstico, inicialmente mediante tratamento conservador:
=> Conservador: o alongamento passivo é feito mediante rotação cervical em direção ao lado contraturado e inclinação cervical contralateral. Para obter um estiramento máximo estas manipulações devem ser feitas em hiperextensão mediante uma contratração no ombro e tórax ipsilateral. O berço deve ser posicionado de modo que o lado não afetado da musculatura esteja voltado p/ parede. Com isso após qualquer estímulo a criança roda a cabeça em direção ao lado envolvido, estirando o músculo ativamente.A posição prona durante o sono deve ser evitada. Se o tratamento conservador for realizado precocemente, corretamente e diariamente a correção é obtida em 80 á 90% dos casos.

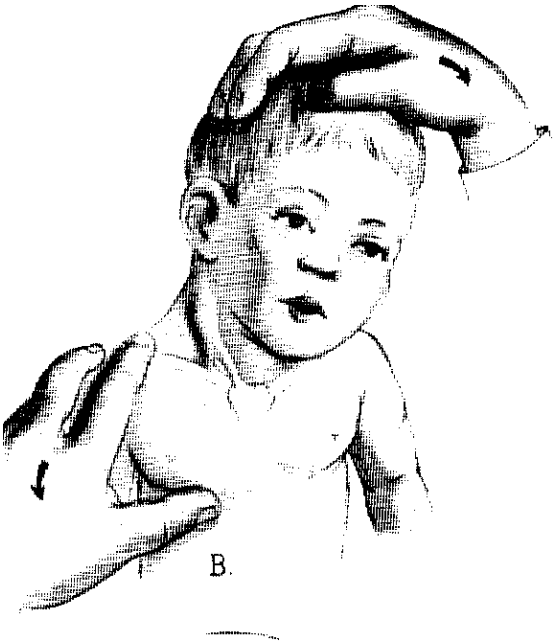

=> Cirúrgico: indicado em crianças > 01 ano, refratárias ao tratamento conservador ou não tratadas até esta idade. O procedimento cirúrgico consiste na liberação distal do músculo mediante secção parcial na inserção clavicular e alongamento em Z na inserção esternal. Esta técnica preserva o contorno em "V" do pescoço. Em casos mais graves pode ser necessário a liberação do músculo no processo mastóideo. A cabeça deve ser mantida em posição corrigida p/ evitar recidiva da deformidade.

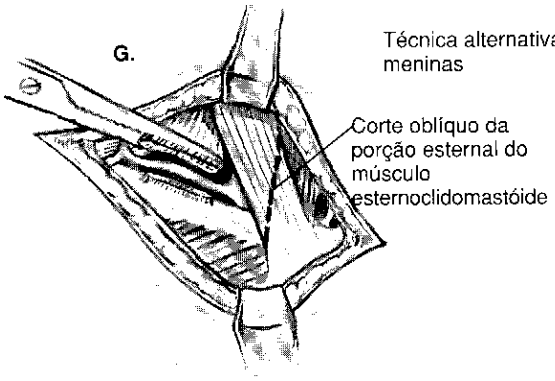


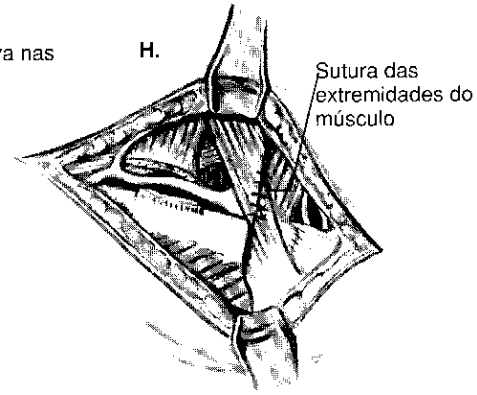




http://traumatologiaeortopedia.com.br
http://www.traumatologiaeortopedia.com

http://traumatologiaeortopedia.com.br
http://www.traumatologiaeortopedia.com