RIZARTROSE (raiz + artrose – artrose da raiz do polegar)

Conceito –Rizartrose corresponde á **osteoartrite da art TM**, sendo causada mais comumente pela frouxidão ligamentar e pelos estresses longitudinais(durante o movimento de oposição e pinça) levando ao atrito excessivo que culmina c/ a degeneração articular.

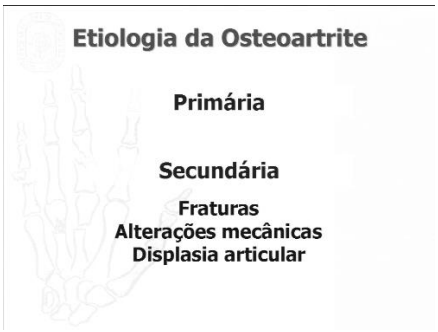

As primárias tem prevalência em mulheres possivelmente por fatores hormonais – pós menopausa.

Epidemiologia – caucasianos.Raros em negros e amarelos.

Osteoartrose é prevalente em mulheres idosas>50 anos(menopausa): 62% OA da IFD, 40% da IFP e 33% da TM(rizartrose)

mão dominante

tende a bilateralidade

10-15 M: 1 H

Fatores de risco – idade,trauma,genética, hipermobilidade da TM e movimento de pinça lateral

Fisiopatologia: A cartilagem é composta de condrócitos,colágeno,proteoglicanos e água.A cartilagem não tem suprimento vascular ou linfático e não tem terminações nervosas.Os condrócitossão nutridos por embebição semelhante a uma esponja que precisa de pressão para liberar os nutrientes.O osso subcondral pode deformar-se para aamortecer as forças aplicadas.A cartilagem doente cursa com necrose de condrócitos e erosões,queda de proteoglicanos.Ocorre invasão vascular a partir do osso subcondral com formação de osteófitos, mitose dos condrócitos (que normalmente não se divide).

I – ANATOMIA :

A base do polegar é composta pelas articulações:

TM / Trapézio-trapezóide / trapézio-2º MTC / trapézio-escafóide

A art TM é mantida por uma cápsula resistente reforçada pelos ligamentos : anterior oblíquo carpometacarpiano e o intermetacarpiano profundo e pela musculatura tenar.

I – GENERALIDADES :

Os movimentos do polegar ocorrem através de três articulações : interfalangeana(IF), metacarpofalangeana(MCF) e especialmente a trapéziometacarpiana(TM) que apresenta dois tipos de articulações :

- em sela de montar(antero-posterior):realiza movimentos simples(flexo-extensão ; adução-abdução)

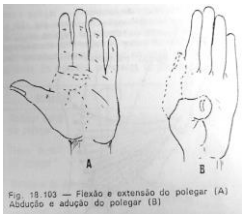

- ovóide(latero-medial):realiza os movimentos complexos(oposição e reposição) e os rotatórios. Para conferir estabilidade neste movimento a cápsula e os ligamentos se contraem realizando assim a pinça de força. Assemelha-se a uma enartrose (côndilo e fossa) a semelhança do quadril e ombro.Acredita-se que esta articulação está ainda em evolução.O movimento de pinça lateral subluxa a TM e favorece a osteoartrite.

II – QUADRO CLÍNICO : O diagnóstico é clínico sendo confirmado pelo Rx.

- Dor : localiza-se na base do polegar sendo exacerbada pelos movimentos ou palpação
- Creptação : em casos avançados de degeneração articular
- Diminuição de força do polegar (pinça)
- Limitação da mobilidade
- instabilidade

- Rx : AP,perfil,oblíquas e Rx sob esforço.Deve ser bem feito com a unha em paralelo ao ecram com supinação com a placa do RX e em perfil absoluto da unha aonde temos que observar os sesamóides.

Rx estático:

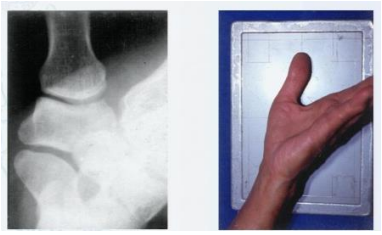

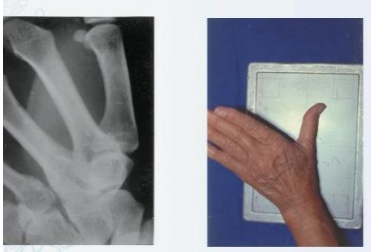

Ainda com Rx simples podemos fazer estudo dinâmico avaliando a funcionalidade da articulação:

Rx dinâmico:

III –

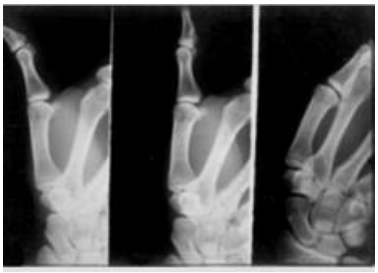

CLASSIFICAÇÃO : (Eaton – 1973)

É uma classificação radiográfica(perfil absoluto – sesamóides vistos) baseada em alterações degenerativas na articulação trapeziometacarpiana c/ objetivo terapêutico.Não se correlaciona rx e sintomas :

- Estagio I : s/ alterações radiográficas, podendo haver dor(movimento de pinça) + edema .Sinovite.Rx sob esforço pode mostrar uma subluxação.

- Estagio II : diminuição do espaço articular, esclerose mínima do osso subcondral , ocasionalmente presença de osteófitos(< 02 mm) e creptação mínima.

- Estágio III : grande diminuição do espaço articular, alterações císticas do osso subcondral, subluxação dorsal da TM, osteófitos (> 02 mm) , creptação freqüente,artrose trapézio-metacarpiana,esclerose

subcondral,cistos .

- Estágio IV(pan-artrose) : completa destruição da art TM c/ acometimento da art ESCAFÓIDE-TRAPÉZIODAL(diminuição do espaço articular, cistos sucondrais, esclerose)
(Estágio III + escafotrapezoidal comprometida)

Os achados radiográficos nem sempre são compatíveis c/ a sintomatologia.Estágios mais avançados podem ter mais queixas que os iniciais.

IV – TRATAMENTO :

O tratamento depende do quadro clínico pois a dor é mais importante que qualquer alteração radiográfica.
Objetivos:alívio da dor,impedir evolução da deformidade ou correção da mesma e retorno da função.

- Conservador(estágio I e II de Eaton): Orientar bem o paciente sobre sua patologia para não realizar determinadas tarefas. Imobilização do polegar em oponência por 02 semanas + AINES.Infiltração de corticóides por no máximo 2-3 vezes(intervalos entre 2-4 sem), órteses.A maioria dos casos melhora com tto conservador.As órteses são principalmente indicadas para melhora da dor em um aposição d econforto.

Fisioterapia - melhora da função articular,recuperação da ADM e força/alongamento e exercícios isométricos.

- Casos que não melhoram – cirurgias

-

Cirúrgico : indicado em casos refratários ao tratamento conservador c/ um quadro clínico e radiográfico importante(estágio III e IV de Eaton). Dor prolongada sem melhora.A melhor técnica cirúrgica dependerá do grau de destruição articular, da idade e atividade do pcte .

Trapeziectomia	Gervis, 1949	Prótese total	Caffinière, 1972
Artrodese TM	Müller, 1949	Estabilização dinâmica	Zancolli, 1981
Implante silicone	Swanson, 1969	Interposição tecidos moles	Eaton, 1985 Froimson, 1987
Silicone Base 1 Meta	Kessler, 1971 Ashworth, 1977	Ligamentoplastia (suspensão)	Thompson, 1986

Tipos :

1) Cirurgia de Gervis(trapeziectomia) : é a ressecção total do trapézio indicado em pcte idosos pois apesar de eliminar a dor causa encurtamento do polegar c/ diminuição da força de preensão e instabilidade da base do 1º mtc. Pode ser no estágio III ou IV.Feita se o trapézio mantém seu comprimento

- Efeitos da trapeziectomia:
- Elimina a dor
- Melhora a mobilidade
- Encurta o 1º raio
- Boa para idosos

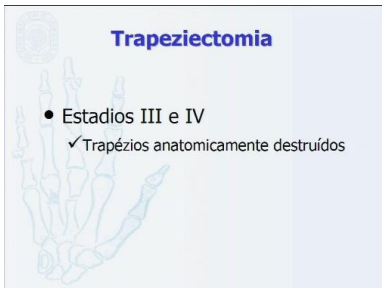

2) Artroplastia de suspensão tendinosa tipo Thompson : ressecção do trapézio associado á uma sutura do abdutor longo do polegar no extensor radial curto do carpo(após passar por um túnel ósseo feito na base do 1º mtc).O objetivo é a não migração do 1º raio que fica sustentado

junto ao 2º .Pode ser usada uma âncora.O pcte é mantido em uma tala de punho por 04 semanas.

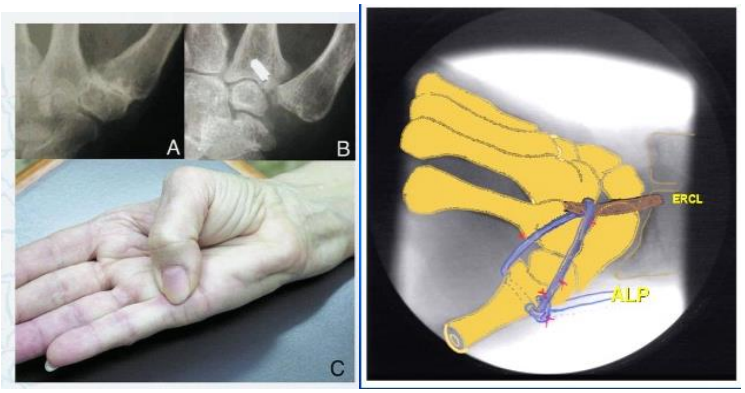

3) Cirurgia de Zancoli – ancora no flexor radial do carpo. Com esta técnica o flexor radial do carpo(ao fletir o punho) traz a base do 1º mtc de encontro ao escafóide melhorando a estabilidade e a força de preensão.Retira-se o trapézio.Na flexão afrouxa e na extensão mantém mais tenso sendo nesta posição a melhor força do polegar.cuidado para não lesar o radial.Incisão em S itálico,dorsal iniciado na base do polegar até o tendão do FRC.Abre-se a cápsula em T e faz a trapiezectomia.Uma fita do ALP é retirada proximalmente deixando a fixação distal e passa por um orifício na porção dorso-proximal do MTC.A fita é

passada pela porção do túnel osteofibroso sendo fixada no FRC com tensão adequada.

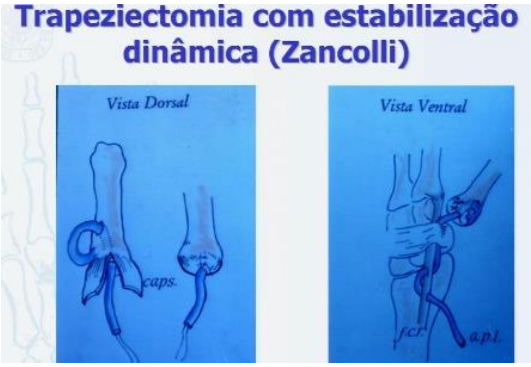

4) Cirurgia de Muller(artrodese trapézio-metacarpiana) : Geralmente estágio III (artrose limitada a trapézio-metacarpiana).Não faz no estágio IV.É feita c/ fios de kirschner,parafusos de Herbert ou banda de tensão ela reestabelece a força e estabilidade articular porém limita a circundação. Indicado em adultos jovens e trabalhadores braçais que necessitam de força.

4) prótese de substituição- Swanson : após ressecar o trapézio coloca-se uma prótese(silicone) cuja a haste é introduzida no canal medular do 1º mtc e seu corpo é mantido em contato c/ o escafóide. Ocorre luxação em 20 % dos casos. Evolui com siliconite inclusive sistêmica sendo abandonada e tem possibilidade de deslocamento.Para estágios III e IV de Eaton.

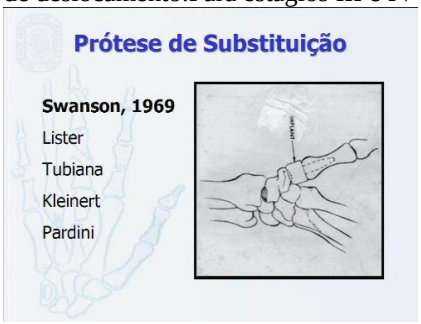

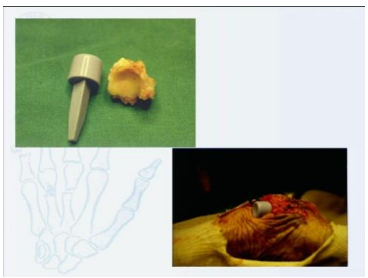

- Elimina a dor
- Boa mobilidade
- Conserva a força

- Não encurta o raio
- Conserva a força

5) prótese total de Caffniere : Estágios III e IV.A condição é que o trapézio tenha um tamanho adequado.Substitui a articulação s/ ressecar o trapézio, preservando tanto comprimento como a amplitude de movimentos é composta de uma cúpula de polietileno cimentada no trapézio e uma haste dentro do canal medular .Transforma a articulação em sela numa articulação esférica.Altera apenas a TM não sendo indicada na pan-artrose.

Resumo:

Estágio I – prevenção com reforço ligamentar e adequação de trabalho / troca de função
Estágio II – bloqueio do processo degenerativo
Estágio III – ver tipo de paciente
Artroplastias biológicas / próteses
Artrodese total ou parcial
Trapiezectomia – com suspensão ou sem suspensão
Estágio IV – trapiezectomia total com suspensão.
As diferentes técnicas levam a resultados semelhantes sendo preferidas as técnicas mais simples.

Complicações:

- Artrodese – pseudartrose e limitação da mobilidade
- Infecção
- Rigidez e perda da função
- Excisão trapézio – perda de força,encurtamento da coluna,instabilidade
- Excisão trapézio + interposição partes moles – encurtamento coluna, instabilidade
- Excisão trapézio por substituição por prótese – falência do material

Bibliografia – Tratado d eCohen,Aula Sbot, Turek**RIZARTROSE**

- Tem como definição uma artrose na articulação trapézio- 1º metacarpiano
- Rizo= raiz (artrose da raiz do 1º metacarpiano)
- Mais comum em mulheres após a menopausa
- Tem associação com flacidez ligamentar

QUADRO CLINICO

- Inicialmente apresenta um quadro de dor na base do polegar e eminência tênar, principalmente nos movimentos de força e pinça. Pode estar presente sinais leve de instabilidade da articulação quando feito desvio radial e algum grau de crepitação
- Na fase inicial os sintomas normalmente desaparecem com o repouso
- Com a evolução:

- Limitação progressiva dos movimentos
- Aumento da dor e persistência da mesma
- Perda gradativa da força de preensão, de pinça e abdução do polegar
- Aumento da crepitação e da instabilidade
- Deformidade secundaria ao processo(hiperextensão da MF)

QUADRO RADIOGRÁFICO (dependera da fase da doença)

- Radiografias de frente e perfil
  - Diminuição do espaço articular
  - Esclerose do osso subcondral
  - Osteofitos laterais e dorsais
  - Cistos subcondrais, erosões
  - Deformidades angulares, geralmente em flexão
  - Na fase tardia podemos observar deformidades importantes, subluxação ou luxação articular
  - Anquilose

OBS: paciente pode ter a articulação destruída ao RX porem sem queixas
OBS: A melhor incidência para avaliação ao RX é o perfil absoluto que é aquele em que ocorre a sobreposição dos ossos sesamoides

CLASIFICAÇÃO DE EATON (1973)

- Tipo I – RX normal, pode haver apenas um aumento do espaço articular devido ao edema
- Tipo II – Diminuição do espaço articular, presença de osteofitos < 2mm, pod haver esclerose do osso subcondral
- Tipo III – diminuição do espaço articular, importante esclerose óssea, osteofitos >2mm, cistos ósseos, graus variáveis de subluxação, a articulação escafo-trapezio é normal
- Tipo IV – destruição articular com acometimento da escafo-trapézio

TRATAMENTO

- Conservador: na fase inicial (EATON I e II), visa a melhora da dor, o impedimento da progressão da deformidade e se possível, a correção da mesma e o retorno as atividades normais
  - Repouso, AINH, fisioterapia, infiltrações(com cuidado), imobilizações
- Cirúrgico: EATON III e IV

- Trapezectomia: indicado em idosos, elimina a dor e tem como desvantagem o encurtamento do raio do polegar, instabilidade e diminuição de força de preensão
- Artrodese : indicados em adultos jovens e trabalhadores braçais e tem como desvantagem a limitação do movimento de circundação do polegar e prolongado tempo para conslidação
- Artroplastia total: preserva os movimentos mais tem alto índice de falência do material
- Artroplastia de suspensão tendinosa: muito usada atualmente aonde ‘e realizada a ressecção do trapézio, a interposição de um “novelo” de tendões composto pelo FRC e adutor longo do polegar(ALP), com o avanço do ALP e reinserção mais distal

Rizartrose do Polegar

Osteoartrite trapezio metacarpiano
Mais comum mulheres pos menopausa

Anatomia

- Movimento polegar – simples(flexo/extensão e abdução/aducao) e complexa(oposicao /reposicao)
- Adução/abdução e oposição são executados na trapézio-metacrpianas
- TM- 2 tipos de articulação: sela de montar e articulação esférica(enartrose)

Fisiopatologia

- Dano a faceta dorsoradial do trapézio e leva a subluxacao base 1 MTC
- Mecanismo de compressão e fricção durante o deslizamento e rotação do 1 MTC leva a rizartrose

Quadro clinico

- Dor, instabilidade, perda de forca e deformidade
- Dor a palpação e mobilização do polegar

Classificação Eaton

I- Sem alterações no RX, clinica- hipermobilidade e edema + dor na pinca
II- Diminuição do espaço articular, alteracoes escleróticas, osteofitos < 2mm
III- Grande diminucao do espaço articular, cistos, esclerose, subluxacao dorsal, osteofitos>2mm. Não altera trapezioescafoide
IV- Destruição articular trapezio-metacarpico e trapezioescafoide

Tratamento

Não operatório – imobilização e AINH, eventuais infiltracoes
Cirúrgico
Trapeizectomia – indicado para pacientes idosos, que não necessita da pinça – grau III

Trapeizectomia + estabilização ativa – plástica tendinea do flexor radial do carpo ou abdutor longo do polegar

Artrodese Trapeziometacarpica – restabelece a forca e estabilidade articular, limita o movimento de circundacao

Indicado para trabalhadores braçais, Eaton Tipo IV

Prótese parcial – Swanson – silicone

Prótese total – paciente idosos

RIZARTROSE

I – ANATOMIA :

A art TM é mantida por uma cápsula resistente reforçada pelos ligamentos : anterior oblíquo carpometacarpiano e o intermetacarpiano profundo

I – GENERALIDADES :

Os movimentos do polegar ocorrem através de três articulações : interfalangeana(IF), metacarpofalangeana(MTF) e especialmente a trapéziometacarpiana(TM) que apresenta dois tipos de articulações :

- em sela de montar(antero-posterior):realiza movimentos simples(flexo-extensão ; adução-abdução)
- ovóide(latero-medial):realiza os movimentos complexos ou rotatórios(oposição e reposição). Para conferir estabilidade neste movimento a cápsula e os ligamentos se contraem realizando assim a pinça de força.

Rizartrose corresponde á osteoartrite da art TM, sendo causada mais comumente pela frouxidão ligamentar e pelos estresses longitudinais(durante o movimento de oposição e pinça) levando ao atrito excessivo que culmina c/ a degeneração articular.Alem da teoria mecânica postula-se que fatores hormonais estão envolvidos o que justifica a maior prevalência destas patologias em mulheres na menopausa.

II – QUADRO CLÍNICO :

- Dor : localiza-se na base do polegar sendo exacerbada pelos movimentos ou palpação
- Creptação : em casos avançados de degeneração articular
- Rx : os achados radiográficos nem sempre são compatíveis c/ a sintomatologia

III – CLASSIFICAÇÃO : (Eaton – 1973)

É uma classificação radiográfica(perfil absoluto) baseada em alterações degenerativas na articulação trapeziometacarpiana c/ objetivo terapêutico :

- Estagio I : s/ alterações radiográficas, podendo haver dor(movimento de pinça) + edema
- Estagio II : diminuição do espaço articular, esclerose mínima do osso subcondral , ocasionalmente presença de osteófitos(< 02 mm) e creptação
- Estágio III : grande diminuição do espaço articular, alterações císticas do osso subcondral, subluxação dorsal, osteófitos (> 02 mm) , creptação freqüente .
- Estágio IV(artrite pantrapezoidal) : completa destruição da art TM c/ acometimento da art ESCAFÓIDE-TRAPÉZIODAL(diminuição do espaço articular, cistos sucondrais, esclerose)

IV – TRATAMENTO :

O tratamento depende do quadro clínico pois a dor é mais importante que qualquer alteração radiográfica.

- Conservador(estágio I e II de Eaton): imobilização do polegar em oponência por 02 semanas + AINES
- Cirúrgico : indicado em casos refratários ao tratamento conservador c/ um quadro clínico e radiográfico importante(estágio III e IV de Eaton). A melhor técnica cirúrgica dependerá do grau de destruição articular, da idade e atividade do pcte . Tipos :

1) trapeziectomia : é a ressecção total do trapézio indicado em pcte idosos pois apesar de eliminar a dor causa encurtamento do polegar c/ diminuição da força de preensão e instabilidade da base do 1º mtc

2) trapeziectomia com estabilização ativa : ressecção do trapézio associado á uma sutura do abdutor longo do polegar no flexor radial do carpo(após passar por um túnel ósseo feito na base do 1º mtc).O pcte é mantido em uma tala de punho por 04 semanas. Com esta técnica o flexor radial do carpo(ao fletir o punho) traz a base do 1º mtc de encontro ao escafóide melhorando a estabilidade e a força de preensão .

3) artrodese trapézio-metacarpiana : feita c/ fios de kirschner, ela reestabelece a força e estabilidade articular porém limita a circundação. Indicado em adultos jovens e trabalhadores braçais .

4) prótese de substituição : após ressecar o trapézio coloca-se uma prótese(silicone) cuja a haste é introduzida no canal medular do 1º mtc e seu corpo é mantido em contato c/ o escafóide. Ocorre luxação em 20 % dos casos.

5) prótese total : substitui a articulação s/ ressecar o preservando tanto comprimento como a amplitude de movimentos é composta de uma cúpula de polietileno cimentada no trapézio e uma haste dentro do canal medular