Osteoartrose do joelho

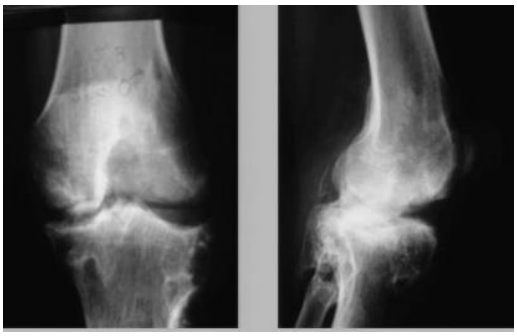

Doença de caráter inflamatório, progressivo e degenerativo que provoca a destruição da cartilagem articular e leva a deformidade da articulação.

Epidemiologia – bastante freqüente na 3ª idade.sintomática(28% >60 anos ,desses 48% artrose joelho)

Etiologia – complexa e inicia com envelhecimento natural da cartilagem,porém podem ocorrer fatos que acelerem este desgaste como trauma – instabilidade anterior / fraturas / sobrepeso(microtraumas repetidos) / desvios de eixo(estrutural=seqüela ou prevalência m.flexora / inflamatórias(infecção e AR)

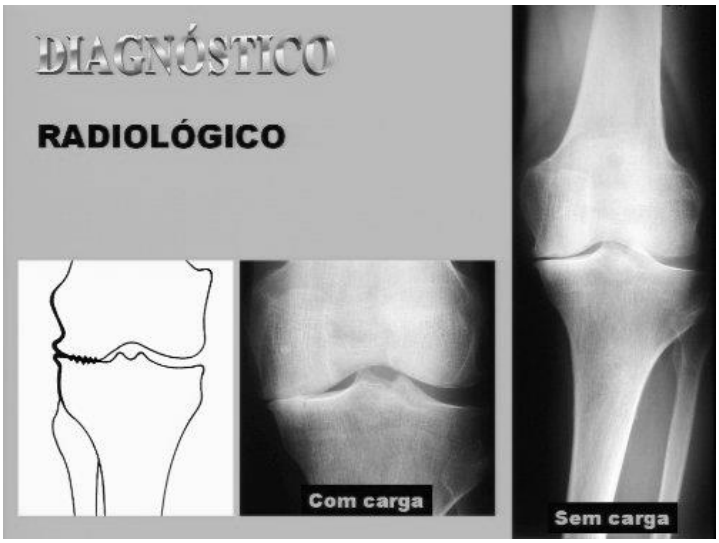

Clínica – história + dor no repouso+ derrame articular+ limitação de movimento+ deformidade.O repouso do joelho em uma mesma posição pode causar dor no início do movimento.Apoio monopodálico exige mudanças de posição.O local mais doloroso é a face medial,logo abaixo da interlinha articular.

Exame físico

Exame radiológico – com carga e sem carga.Pode haver dissociação clínico-radiográfica.Redução espaço articular e â do eixo.

=> Rx deve ser feito com 10 á 20 º de flexão:

- AP monopodal: avalia os desvios do eixo e permite mensurar o â femorotibial

http://traumatologiaeortopedia.com.br
http://www.traumatologiaeortopedia.com

- Perfil monopodal: localiza a cúpula tibial
- Axial á 30º: avalia a articulação femoropatelar
- Túnel: mostra os osteófitos do espaço intercondiliano

Exames laboratoriais – não acrescentam nada .
Com o avançar do processo, ocorem desvios rotacionais e angulares, com deformidade inicial em varo + rot interna de 6-7º .Desequilíbrio muscular com atitude em flexo e rot interna,o que deriva da falência muscular extensora e predomínio da m.flexora e rotadora interna – espasmo muscular.A desestruturação do osso subcondral e diminuição da espessura leva a deformidade articular.A continuidade da deformidade leva a uma falência de todo aparelho osteoligamentar e agravamento da deformidade.Um dos sinais prrecoces de desvio rotacional é a tíbia anteriorizada em relação ao fêmur = degeneração do LCA. / osteófitos posteriores/ desvio em valgo = rotação externa da tíbia e lesão do côndilo femoral lateral.O desvio do eixo causa apoio em um dos compartimentos do joelho.Alterações menoiscais são comuns na 3ª idade.A precocidade da intervenção está na razão direta do seu sucesso.

Classificação :

Quadro 43.1 – Classificação de Ahlbäck modificada por Keyes *et al.*

Grau	Radiografia ântero-posterior com estresse	Radiografia em perfil
1	Redução do espaço articular	
2	Obliteração do espaço articular	Parte posterior do platô intacta
3	Atrito do platô tibial <5mm	Atrito se estende à parte posterior do platô
4	Atrito entre 5 e 10mm	Subluxação anterior da tíbia >10mm
5	Subluxação grave da tíbia	

CLASSIFICAÇÃO: (Dejour – 1991)

- Estágio I: pré artrose, acometimento apenas da cartilagem articular sem envolvimento do osso subcondral. Geralmente assintomática, pode levar 10 anos p/ chegar ao estágio II
- Estágio II: é a artrose inicial, o rx pode mostrar pinçamentos, esclerose subcondral ou osteófitos
- Estágio III: é a artrose com o desequilíbrio articular instalado durante o apoio monopodal. O paciente com artrose femoro tibial interna(AFTI) apresenta genovaro com rotação interna da tíbia. Os com artrose femorotibial externa(AFTE) apresentam genovalgo com rotação externa da tíbia
- Estágio IV: é a artrose severa envolvendo a rótula. Na artrose femoro tibial interna o grande varismo pode levar ao contato do côndilo externo com as espinhas tibiais

Tratamento:

TTo baseado na classificação de Dejour

=> Estágio I: conservador, mediante reeducação muscular e funcional.

=> Estágio II: na AFTI se houver um desvio do eixo femorotibial > 185º e um varo da tíbia de 5º indica-se a osteotomia de valgização (subtração externa com fixação com grampos de Blount ou Coventry, placas e parafusos). Na AFTE se houver um desvio do eixo < 180º há indicação de osteotomia

=> Estágio III: se houver degeneração dos dois compartimentos indica-se a ATJ. Se houver apenas um compartimento afetado pode-se fazer uma osteotomia ou uma prótese monocompartimental

=>Estágio IV: devido á artrose tricompartimental o único tratamento é a ATJ. Observe que a prótese de joelho apresenta suas restrições como: com 15 á 20 anos podem apresentar desgaste ou soltura necessitando de uma nova intervenção cirúrgica(mais difícil) ; apresenta limitação funcional(os pacientes não poderão praticar esportes) pois permite uma média de flexão de 110º .

Orientações gerais sobre perda de peso,equilíbrio muscular.

Alterações intrísecas – lesão meniscal degenerativa – Paciente com dor na interlinha articular(sinal de Smillie).Grande incidência na 3ª década de vida.No passado foi realizado com grande volume a meninsectomia , mas estudos biomecânicos demosntraram que isoladamente este não tem valia, sendo associado atualmente a outros procedimentos como realinhamento do membro e reequilíbrio muscular.Em idosos, a meninsectomia de meniscos sabidamente patológicos tem satisfação em 95% casos por trauma e 65% em lesões degenerativas.Contudo evitar a meninsectomia em jovens.

Estrutura da cartilagem:

Condrócitos ➔ proteoglicanos ➔ água ➔ absorção de impacto.

A água corresponde a 60% da estrutura da cartilagem .Colágeno tipo II(48-62%) e proteoglicanos(38%).

Os glucosaminoglicanos,sulfato de condroitina e querato sulfato formam cadeias que se quebram com o avançar da idade.

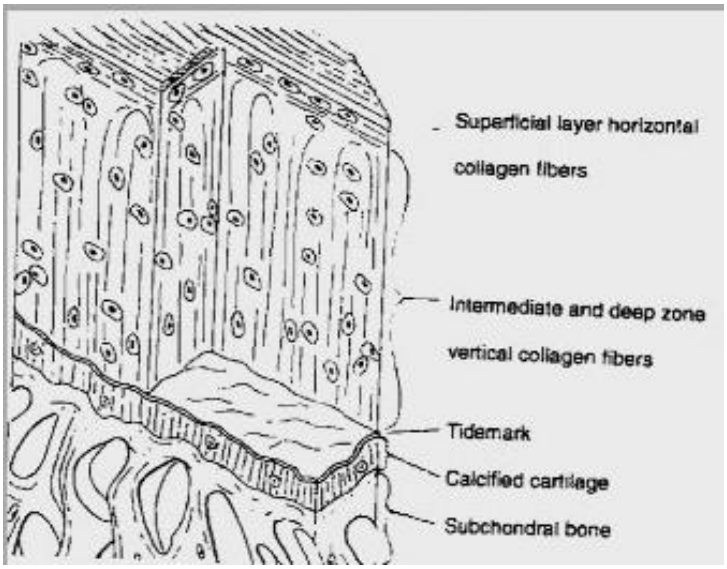

Lesões na cartilagem: genéticas / traumáticas e inflamatórias

Nas traumáticas, o 1º sinal é o blister(saliência) assintomática.Eventualmente incomoda.Evolui para uma lesão mais séria com erda da cartilagem e exposição do osso subcondral.Uma vez ocorrido, surge apoptose com perda de células em outras áreas.

Tratamento clínico das cartilagens:

Drogas condroprotetoras funcionam(diacereína – VO diminui degeneração e ac hialurônico intra articular – condroprotetor.Glicosamina e condroitina.

Macroscopicamente ocorrem:

1. Eburnização da cartilagem – perda do brilho e coloração uniforme.
2. falhas da superfície com fibrilação e fragmentação.
3. lesões da superfície articular – bolhas e ulceração da cartilagem.

O líquido sinovial fica menos viscoso e menos elástico.A idéia da viscosuplementação veio para corrigir este item.

INIBIDORES DE IL, E DE METALOPROTEASES E ESTIMULADORES DE PRODUÇÃO DE COMPONENTES DA MATRIZ

- CLOROQUINA (Difosfato=250mg/dia; Sulfato=400mg/d)
  - » Diclokin ®, Difoskin ®, Palustar ®, Plaquinol® x Plaquenil®
- DIACEREÍNA 100 mg/dia
  - » Artrodar ® (TRB Pharma)
- GLUCOSAMINA 1500 mg/dia
  - » Dinaflex ® (Zodiac); Glucoreumin® (Zambon)
- GLUCOSAMINA 1500 mg/dia +
- CONDROITINA SULFATO 1200 mg/dia
  - » Artrolive® (Aché) - Condroflex ® (Zodiac) - Osteobliflex ®
- Extrato de óleo insaponificável de abacate e soja 300 mg/dia
  - » Piascledine® (Solvay)

Diminuição da progressão da OA e redução do uso de AIs

- **DIACEREÍNA 100 mg/dia**
  - » Artrodar ® (TRB Pharma)
  - » Dougados M, Nguyen M, Berdah L, Mazieres B, Vignon E, Lequesne M; ECHODIAH Investigators Study Group. Evaluation of the structure-modifying effects of diacerein in hip osteoarthritis: ECHODIAH, a three-year, placebo-controlled trial. Evaluation of the Chondromodulating Effect of Diacerein in OA of the Hip. Arthritis Rheum. 2001 Nov;44(11):2539-47.
- **GLUCOSAMINA 1500 mg/dia**
  - » Dinaflex ® (Zodiac)
  - » Reginster JY, Deroisy R, Rovati LC, Lee RL, Lejeune E, Bruyere O, Giacovelli G, Henrotin Y, Dacre JE, Gossett C. Long-term effects of glucosamine sulphate on osteoarthritis progression: a randomised, placebo-controlled clinical trial. Lancet. 2001 Jan 27;357(9252):251-6.
- **Extrato de óleo insaponificável de abacate e soja 300 mg/dia**
  - » Piascledine® (Solvay)
  - » Lequesne et al. Arthritis & Rheum. 1992.

VISCOSSUPLEMENTAÇÃO

Hialuronan

- Listrat V, Ayral X, Patarnello F, Bonvarlet JP, Simonnet J, Amor B, Dougados M.

  Arthroscopic evaluation of potential structure modifying activity of hyaluronan (Hyalgan®) in ostearthritis of the knee. Osteoarthritis and Cartilage. 5: 153-160, 1997.
  - 19 pacientes – AH 1x/s/2s (3x) - 3/3m 1 ano- artroscopia
  - 17 pacientes – Controle
  - O grupo tratado com Polireumin® - Melhor qualidade de vida, menor deterioração. A medicação pode retardar a progressão da doença.

Tratamento ortopédico das cartilagens:

1. Retira a cartilagem doente e estimula a cicatrização fibrosa – curetas e brocas .Valida quando pequenas áreas, pois a fibrocartilagem não substitui a cartilagem hialina

2. Implante de cartilagem sadia no lugar da lesão condral degenerativa – principalmente em zonas de apoio.O transplante visa substituir o local desprovido de revestimento por um inplante retirado da área que não é de apoio – mosaicoplastia (limitada a lesões <2cm e pacientes < 45 anos

Tratamento das deformidades:

Osteotomias – Tem limites,sendo a estabilidade articular o principal deles.Contra-indicação para as osteotomias:

- Sinais de pinçamento anterior da tíbia(não osteotomizar pois já se instalou deformidade rotacional):
- Osteófito posterior – indica falência do LCA

"a lesão artrósica inicial é anterior e medial ; a falencia do L.C.A. provoca a anteriorização da tibia determinando a lesão artrósica posterior"

- Pinçamento femoro-tibial posterior

Grau de deformidade e estabilidade articular: limite de 15º varo e 10º valgo.Maior que isto, não osteotomizar.

Correção do varo – mais freqüente da osteoartrose do joelho.Geralmente já associado a rot interna de 6-7º mostrando que já ocorreram alterações na estrutura do osso.

Si nais radiográficos que contra-indicam a osteotomia da tíbia para corrigir o varismo:

RX frente

1. desaparecimento do espaço articular – indica varo ou valgo + rotação interna
2. subluxação da tíbia em relação ao fêmur

RX perfil

1. osteóitos posterior a tíbia
2. pinçamento articular do fêmur no 1/3 posterior do planalto tibial
3. osteoartrose femoro-patelar grave

A escolha da osteotomia:

1. reprodutibilidade da correção
2. mobilidade articular precoce
3. baixa agressividade cirúrgica
4. pouca incidência de complicações
5. simplicidade de eXecução

Osteotomias para correção do varo –feitas na tíbia e do valgo – feitas no fêmur

o nível supratuberositário facilita melhor correção e consolidação satisfatória.As técnicas:

- inclusão de cunha medial – Puddu
- Ressecção de cunha lateral – Conventry
- Em cúpula

Todas seguidas por fixação que permita mobilidade precoce.

Puddu – Até 1cm não precisa de enxerto.A linha de corte deve passar pouco acima da cabeça da fíbula.Mais para cima ou para baixo pode resultar em fratura platô tibial.A 1 cm da linha articular e acima da inserção do t.patelar.Feita com intens imagens.Se abaixo do t.patelar pode resultar em artrose fêmoro-patelar

Conventry – até 10º de varo tem boa indicação.Encurtam o membro e alongam o aparelho extensor provocando situações de difícil adaptação para o artr´posico..As cunhas devem respeitar margens ao redor do t.patelar e platô tibial.Pode causar alterações patelares

Osteotomias para corrigir varo devem levar a articulação a um valgo.Considera-se a linha articular como 100% e 0 medial e 100 lataeral..A linha que une centro da cabeça femoral ao centro do tornozelo deve passar em 66%-70%.

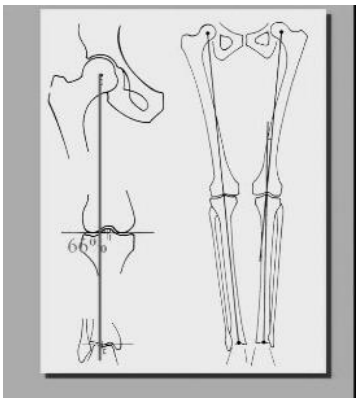

Boa indicação 80% bons resultados em 10 anos e 60% em 15 anos.

A osteotomia em cúpula fixa com um parafuso dirigido de externo para internamente proporciona excelentes resultados.Bem indicada para deformidades > 10º.Não tem limite para correção.Barata .

Osteotomias para correção do valgo – em geral no fêmur.Na tíbia para se deformidade inicial for tibial.Em cúpula tem pouca aceitação, em geral se fazendo osteotomia e V no plano frontal.O grau de correção para osteotomia femoral deve ser de 50% apoio.A linha que une a cabeça femoral ao tornozelo deve passar exatamente no meio da articulação..A hipercorreção levaria ao joelho varo

Artroplastias – todo o desenvolvimento cirúrgico foi feito neste sentido – maior lucro.Contudo, excelente método.

1. desvio em varo >15
2. desvio em valgo>10º
3. subluxação femoro tibial no plano frontal
4. anteriorização da tíbia em relação ao fêmur
5. compromentimento grave de 2 ou 3 compartimentos articulares(femoro tibial-medial,femorotibial-lateral e femoro-patelar
6. >60 anos.

Rossete, em nosso meio ,descreve como indicações:

1. Idade superior a 60 anos
2. Arco de movimento mínimo de 90 graus, com flexo máximo de 5 graus
3. Patologia restrita a um compartimento articular
4. Integridade do ligamento cruzado anterior

Considera como contra-indicações:

1. Obesidade
2. Atividade física intensa
3. Deformidade angular maior que 15 graus

60 anos é uma idade de consenso para pacientes que apresentarem desestruturação articular sem indicação de osteotomia
Em < 60 anos, se comprometimento grave.

Princípios básicos:

1. O corte tibial deverá ser sempre perpendicular ao eixo tibial
2. O corte femoral deve corrigir a deformidade levando a uma angulação em valgo, que será determinado pela linha de alinhamento do membro
3. As superfícies cartilaginosas devem ser totalmente revestidas
4. A superfície tibial deve ter um apoio de plástico
5. Os ligamentos devem ter sua tensão corrigida ao final da operação

A arte da artroplastia está no equilíbrio ap extensor e balanço ligamentar.

A substituição do compartimento medial vem sendo realizada com êxito.As unicompartimentais vieram para competir com as osteotomias.Mesmas indicações, porém em >60 anos e também quando osteonecrose.Feito para suportar a carga(joelho varo principalmente) masmo com o desvio.

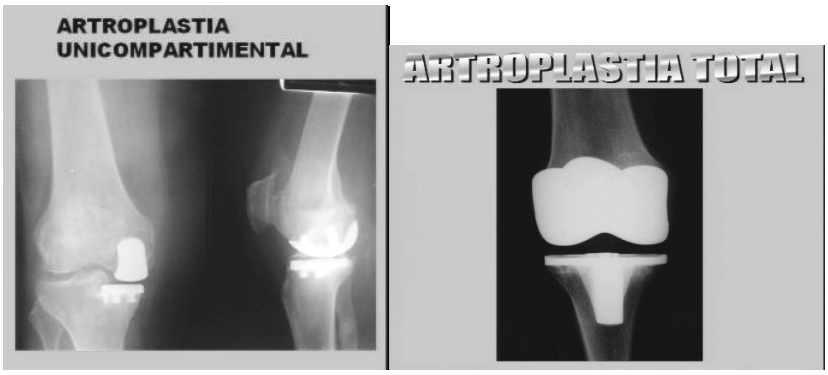

A prótese é para suprotar a carga e os componentes femoral e patelar devem estar paralelos.A indicação clásica é para pacientes com indicação de osteotomia, mas idade avançada para suportar o pós op desagradável. Deve ser bem posicionada pois se não.., facilita soltura e infecções.Heparina por 15 dias(40mg se alto risco e 20mg se baixo risco)

Técnica de correção femoral

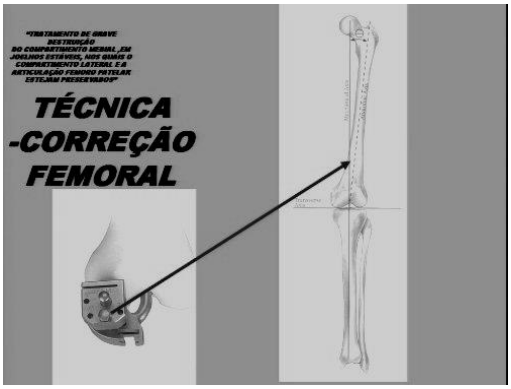

Técnica de correção tibial

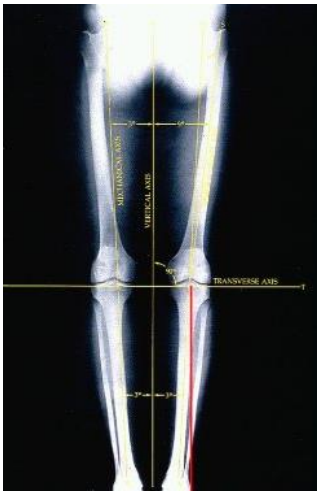

Quadro 43.2 – Índices de complicações com as osteotomias

Maiores	Menores
Lesão neurológica	Infecção superficial
Lesão vascular	Infecção no trajeto dos pinos
Síndrome compartimental	Neuroma
Infecção profunda	Artrofibrose
Doença tromboembólica	Instabilidade do joelho
Fratura intra-articular	Obliqüidade da linha articular
Falha do material de síntese	Patela baixa
Pseudartrose	Retardo de consolidação
Consolidação viciosa	Alívio inadequado da dor
Perda da correção	Dor no material de síntese
Hipocorreção	Condrocalcinose
Hipercorreção	Osteonecrose do platô tibial

Bibliografia – Aula Sbot / tratado de ortopedia Cohen / ortopedia adulto – Sbot

OSTEOARTROSE JOELHO
(SBOT) / CAMANHO / CAMPBELL

INTRODUÇÃO

- ✓ Doença de caráter inflamatório e degenerativo que provoca a destruição da cartilagem articular e leva a deformidade da articulação
- ✓ Mulheres, maior que 50 anos
- ✓ Fatos que provocam o início precoce da doença:
    1. doenças inflamatórias
    2. doenças infecciosas
    3. traumas que envolvem a cartilagem
- ✓ Maioria: desvio em varo
- ✓ Ocorre desequilíbrio muscular levando a articulação a uma atitude em flexo e rotação interna devido à falência da musculatura extensora e prevalência da musculatura medial que é flexora e rotadora interna
- ✓ A evolução da degeneração leva à desestruturação do aparelho osteoligamentar

CLASSIFICAÇÃO QUANTO AO COMPARTIMENTO

1. compartimento medial
2. compartimento lateral
3. femoropatelar
4. bicompartimental

5. tricompartimental

Quanto à etiologia: primária e secundária

ARTROSE COMPARTIMENTO MEDIAL

- ✓ mais freqüente
- ✓ medida da inclinação tibial em relação ao solo: AP apoio monopodálico (importante determinar o grau de deformidade apoiado, pois a correção angular será feita a partir deste dado)
- ✓ medida da angulação do joelho em relação ao eixo do corpo
- ✓ apoio monopodálico: permite calcular o momento adutor
- ✓ O grau de artrose determinará a terapêutica
- ✓ CLASSIFICAÇÃO Ahlback descreveu a progressiva falência do LCA e o atrito passa a existir em toda a extensão do platô, determinando a anteriorização da tíbia em relação ao fêmur.
- ✓ A artrose afeta mais o lado medial que o lateral

O maior comprometimento cartilaginoso ocorre nas zonas de contato quando o joelho está entre 30° e 60° de flexão

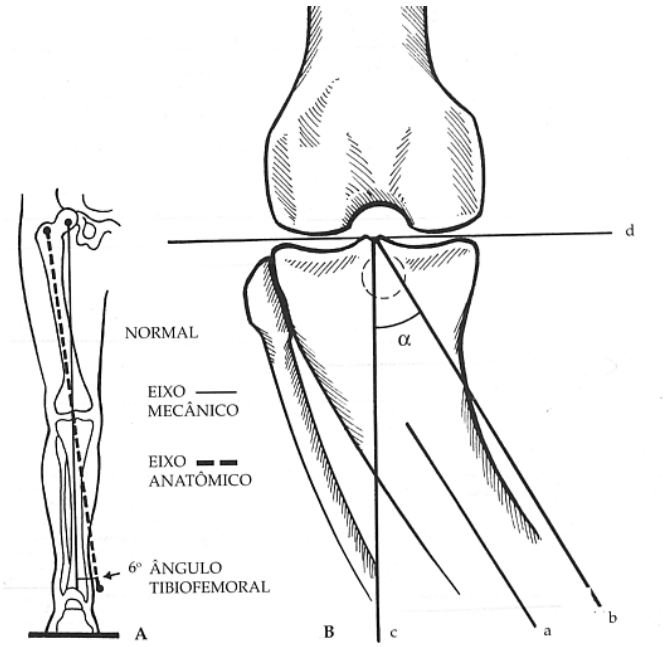

Figura 42 – Mensuração do grau de varismo. **A)** Eixo anatômico e eixo mecânico. **B)** a = eixo tibial interno; b = paralela ao eixo tibial interno tirada do centro da interlinha articular; c = perpendicular à interlinha articular; d = linha da interlinha articular.

Processo degenerativo articular causado por:

- ✓ Envelhecimento fisológico
- ✓ Seqüelas trauma
- ✓ Seqüelas infecciosas
- ✓ Sequelas decorrentes de desvios axiais
- ✓ Seqüela de instabilidade ligamentar

ARTROSE COMPARTIMENTO LATERAL

- ✓ Menos frequente, em geral sequela de trauma ou doença metabólica.

DIAGNÓSTICO

- ✓ Dor (menos que na medial e desproporcional à angulação)

ESTUDO RADIOLÓGICO

- ✓ Igual à artrose medial

Estudo da articulação femoropatelar é importante para os desvios em varo

ARTROSE COMPARTIMENTO FEMOROPATELAR

- ✓ muito freqüente
- ✓ maioria sexo feminino
- ✓ decorrente em geral de distúrbios no parelho extensor associados ao valgismo

DIAGNÓSTICO

- ✓ dor ao utilizar o aparelho extensor
- ✓ diminuição potência muscular
- ✓ dificuldade em levantar da cadeira ou descer escada
- ✓ RADIOLÓGICO: AP + PERFIL + AXIAIS (30° 60° 90°)

Classificação de Ahlback modificada por Keyes & Goodfellow:
(baseda em RX frente e perfil em 20° de flexão em apoio monopodálico)

GRAU	RAIO X (AP)	RAIO X (PERFIL)
1	Redução espaço articular	
2	Obliteração espaço articular	

3	Atrito no plato tibial	Porção posterior do platô intacta < 5mm
4	Atrito 5 a 10 mm	Atrito estende-se à porção posterior do platô
5	Subluxação grave da tíbia	Subluxação anterior tíbia > 10mm

Figura 1. Diminuição do espaço articular.

Figura 2. Côndilo femoral encosta no planalto tibial.

Figura 3. Côndilo femoral sobrepõem o planalto tibial.

Figura 4. Componente femoral ultrapassa a metade da superfície articular da tíbia (radiografia de perfil).

Figura 5. Subluxação fêmoro-tibial.

Classificação de Dejour (Sizínio)

Estágio 1: pré-artrose, não há lesão subcondral, apenas abrasão da cartilagem. Poucos sintomas, Rx normal, demora +- 10 anos para chegar ao estágio 2.

Estágio 2: artrose inicial, poucos sintomas, pinçamento parcial no AP e pinçamento central no P, duração de 8 anos em média.

Estágio 3: artrose com desequilíbrio, báscula do joelho em apoio monopodal, Rx AP pinçamento total da interlinha e deformidade, evolui em 1 a 2 anos.

Estágio 4: artrose grave lesão degenerativa do LCA e artrose patelar, com muitos osteófitos.

DIAGNÓSTICO

- ✓ dor :

-interlinha – meniscopatia degenerativa
-pata de ganso – maior compressão angular
-difusa – osteofitose intensa

- ✓ inicialmente relacionada à atividade e com a evolução ocorre no repouso
- ✓ derrame articular é raro
- ✓ varo + flexo + rotação interna
- ✓ processo degenerativo é o mais freqüente (por isso bilateralidade na maioria dos casos)

OSTEOARTROSE JOELHO (CAMPBELL)

- ✘ Alterações biomecânicas:

1. Transtornos que bloqueiam sincronismo movimento: lacerações meniscais, corpos livres, fx intra-articulares, coxim adiposo doloroso
2. Transtornos que produzem trajeto anormal de movimento: lesões traumáticas que levam à instabilidade como lesões ligamentares e capsulares
3. Transtornos que causam concentração de tensão resultando em amolecimento e alteração degenerativa da cartilagem

TRATAMENTO BÁSICO DO PACIENTE

- Obesidade: piora a artrose – adequação peso corporal
- Desequilíbrio muscular: atitude em flexo e rotação interna = alterações de apoio que aceleram o processo degenerativo – alongar musculatura flexora e fortalecer musculatura extensora

TRATAMENTO ALTERAÇÕES INTRÍNSECAS

- Lesão meniscal:

-dor interlinha
-lesão em clivagem horizontal, típica de lesão degenerativa
-incidência de até 73%

-meniscectomia no tratamento da osteoartrose é discutível e será bem indicada apenas nos casos em que a lesão meniscal apresentar sintomas mecânicos

TRATAMENTO DA CARTILAGEM

- Cartilagem normal:

-tecido avascular formado por grande matriz extracelular e esparsamente povoada por células
-água: 66% a 80%
-material orgânico: 48% a 62% colágeno tipo 2
22% a 38% proteoglicanos

- Nutrição: embebição
- Enzimas secretadas pelo condrócito e células sinoviais mantém a homogeneidade e equilíbrio
- Artrose: desagregação desse equilíbrio e desestruturação da cartilagem = fragmentação que resulta na liberação pelos condrócitos de enzimas degradadoras da matriz.
- FASES DA FALÊNCIA:
  1. eburnização da cartilagem (perda do brilho e coloração)
  2. falhas na superfície = fibrilação e fragmentação
  3. lesões na superfície articular = primeiro bolhas e depois ulceração da cartilagem

- ETIOPATOGENIA

-diminuição viscosidade e elasticidade do líquido sinovial o que resulta em menor concentração de hialuronato sinovial – a idéia de viscosuplementação veio para suprir esta falha biológica

TRATAMENTO ORTOPÉDICO DA CARTILAGEM NA OSTEOARTROSE

- 2 FORMAS:
  1. retirada da cartilagem doente e estímulo a uma cicatrização fibrosa
     -curetas ou brocas de abrasão ou queimaduras por radiofreqüência
     -expõe o osso subcondral que na cicatrização formará fibrocartilagem
     -benefício apenas em lesões pequenas

  2. implante da cartilagem sadia no lugar da lesão osteocondral degenerativa
     -visa substituir um local sem tecido cartilaginoso por um implante retirado de uma área que não é de apoio
     -mosaicoplastia: lesões menores que 2cm e pacientes com menos de 45 anos. Limitação do transplante; caráter geral do processo degenerativo da artrose
     -cultura de condrócitos: resultados animadores porém alto custo
- O tratamento específico da lesão cartilaginosa na osteoartrose está reservado a alguns casos de lesões inicias em pacientes jovens e baseia-se nos tratamentos acima descritos

TRATAMENTO DAS DEFORMIDADES

OSTEOTOMIAS

- O limite para a correção é a estabilidade da articulação

- GRAU DE DEFORMIDADE E ESTABILIDADE:

-máx. 15° varo
10° valgo

- CORREÇÃO VARO

- é a + freqüente
-associada a rotação interna da tíbia em 6° a 7°
-critérios radiográficos (AP + P) para estabelecer os limites da indicação da osteotomia proposto por Allback e modificada por Keyes
- Sinais radiográfios que contra indicam a osteotomia alta da tíbia para correção do varismo:

RX AP

1. desaparecimento espaço articular

-ocorre pela associação do desvio em varo + rotação interna da tíbia
desvio em valgo + rotação externa do fêmur

2. subluxação tíbia em relação ao fêmur

-determina o osteófito posterior da tíbia e pinçamento post platô

RX Perfil

1. osteófito posterior na tíbia

-sinal radiológico da falência do LCA

2. pinçamento articular do fêmur no 1/3 posterior do platô tibial
3. osteoartrose femoropatelar grave

-alteração da femoropatelar são decorrentes do grave desequilíbrio muscular e deformidade rotacional

- PRINCÍPIO BÁSICOS PARA A OSTEOTOMIA

1. reprodutibilidade da correção

2. mobilização articular precoce
3. baixa agressividade cirúrgica
4. pouca incidência de complicações
5. simplicidade de execução

- deformidade em varo: correção sempre na tíbia (execto se deformidade original foi no fêmur)
- Nível acima da TAT: possibilita maior grau de correção com menor deformidade em uma zona que possui consolidação satisfatória

TÉCNICAS:

1. COM INCLUSÃO DE CUNHA MEDIAL

-necessitam com freqüência de enxerto ósseo

2. COM RESECÇÃO CUNHA LATERAL

-encurtam o membro e alongam o aparelho extensor
-limite de correção: as cunhas devem respeitar margens de segurança em relação à inserção do tendão e ao platô.

3. EM CÚPUL

- fixa com parafuso oblíquo de externo p/ interno
-desvantagem: restrição de carga parcial por 30 dias

- A fixação deve permitir mobilidade e se possível apoio precoce
- PERCENTUAL DE APOIO:

-linha articular = 100%, sendo: 0% medial
100% lateral
-linha que une o centro da cabeça do fêmur ao centro do tornozelo deverá passar em 70%

CORREÇÃO DO VALGO

- Em geral feitas no fêmur (exceto se deformidade inicial for na tíbia)
- Técnicas de corte são as mesmas
- A técnica em cúpula foi substituída por corte em "V" no plano frontal
- A correção deve ser em 50% do apoio = a linha que une o centro da cabeça femoral e o centro do tornozelo deve passar exatamente no meio da interlinha do joelho

ARTROPLASTIAS

- INDICAÇÕES:

-VARO > 15°
-VALGO > 10°
-subluxação femorotibial (plano frontal)
-anteriorização da tíbia em relação ao fêmur (perfil)
-artrose tricompartimental
-idade: 60 anos é consenso. Abaixo só em casos graves de destruição articular com falha de outros ttos.

- PRINCÍPIOS BÁSICOS:
- Indicações:
  1. idade >60 anos
  2. ADM mínimo de 90° e contratura em flexo máxima de 5°
  3. patologia restrita a um compartimento articular
  4. integridade LCA
- contra indicações:
  1. obesidade
  2. atividade física intensa
  3. deformidade > 15°

TRATAMENTOS POSSÍVEIS:

- Excisão de osteófitos
- Remoção de corpos livres
- reconstrução
- Osteotomia tibial proximal
- Osteotomia femoral distal
- artroplastia
- patelectomia

EXCISÃO DE OSTEÓFITOS E CORPOS LIVRES

- Isoladamente nunca é realizada, pois mesmo havendo melhora do adm, a dor e incapacitação continuam devido à degeneração articular
- Osteófitos podem tornar-se corpos livres causando sintomas que exijam sua retirada. A via artroscópica é a melhor indicação

RECONSTRUÇÃO

- Mulheres com excesso de peso com idade entre 40 e 60 anos, que são sadias mas devido à idade não são candidatas a prótese
- Homens entre 40 e 60 anos com comprometimento unilateral (alternativa à artrodese)
- Procedimento indicado apenas se dor, edema e instabilidade persistem após tto conservador
- Técnica:----------

OSTEOTOMIA TIBIAL PROXIMAL

- Deformidade em varo = sobrecarga medial
- Deformidade em valgo = sobrecarga lateral

1)COVENTRY

- osteotomia cuneiforme de fechamento abaixo da TAT
- <u>vantagens</u>:
  - praticada perto da deformidade
  - osso trabecular que consolida rápido
  - fragmentos mantidos em posição por 1 ou 2 grampos
  - permite exploração do joelho através da mesma incisão

-**<u>indicações para o procedimento</u>:**

- **dor e incapacitação**
- **artrose unicompartimental + varo ou valgo**

- **condição do paciente em usar muletas no pós operatório e disposição à reabilitação**
- **boas condições vasculares**

-contra indicações:

- **perda de osso subcondral medial com depressão do mesmo (resultará em desvio tibial lateral sendo indicador de envolvimento bicompartimental)**
- **instabilidade secundária a trauma ou cirurgia**
- **flexo > 15° e limitação da flexão além de 90°**
- **valgo > 12°**
- **varo > 15°**
- **artrose bicompartimental**

- ângulo tibiofemoral 5° a 8°
- quando deformidade em valgo > 12° e o plano da articulação estiver inclinado em mais de 10° = osteotomia femoral distal
- método para calcular tamanho da cunha (Bauer, Insall e Koshino): 1° de correção para cada mm na base da cunha
- Coventry excisa a cabeça da fíbula para osteotomia valgizante
- correção varo = osteotomia valgizante = via lateral
- correção valgo = osteotomia varizante = via medial

OSTEOTOMIA FEMORAL DISTAL

1) COVENTRY

- valgo > 12° a 15°
- plano horizontal desviar em mais de 10°
- incisão medial separando o reto femoral e o vasto medial

2) AGLIETTI

- Osteotomia supracondiliana em "V" no plano sagital com ápice num ponto imediatamente superior aos côndilos
- Vantagens:

- não há necessidade de fixação interna

-alinhamento pode ser ajustado no aparelho de gesso logo após a cirurgia

ARTROPLASTIA

- Unicompartimental: comprometimento compartimento medial ou lateral
- Total

ARTRODESE (0° ou 20° flexo)

- Incapacitação grave em pacientes muito ativos (principalmente jovens)
- Se comprometimento bilateral: artrodese no pior

PATELECTOMIA

- Artrose limitada ao compartimento patelofemoral
- Próteses patelares: desde que a única alternativa for a patelectomia
- Pode melhorar ADM e fortalecer quadríceps
- Indicações:
  - Osteoartrose presente há vários anos
  - Evidência radiológica de artrose
  - Falha do tratamento conservador

- Hiperextensão de 20° além do normal
- Cooperação pós cirúrgica (reabilitação)]

TRATAMENTO COMPARTIMENTO MEDIAL

✓ Indicação terapêutica será baseada:

-quadro clínico

-grau de deformidade

-grau de comprometimento articular

✓ Conservador (perda de peso, alongamento, aine, crioterapia)

– quadros iniciais

✓ Cirúrgico:

1. dor aos pequenos esforços
2. varismo associado à dor (nl 5° de valgo, portanto zero é varismo)
3. destruição articular associado à dor

Procedimentos intra-articulares: dor + varismo até 5° + degeneração articular I ou II

Procedimentos extra-articulares: dor + varismo > 5° + degeneração articular > III

✓ Osteotomia X Artroplastia

-idade: 60 anos é um limite aceitável

-grau de varismo: isoladamente tem pouco valor

Insall: propôs limite de 15° entre osteotomia e artroplastia

-grau de destruição articular: graus III e IV, nos quais falência do LCA é evidente = artroplastia

TÉCNICAS DE OSTEOTOMIAS:

✓ Objetivo: corrigir o varismo e distribuir melhor o apoio entre os dois compartimentos

✓ Realizada na Tíbia (exceto deformidade adquirida no fêmur)

✓ Princípios comuns às técnicas:

1. linha da osteotomia acima da TAT (melhor correção e + rápida consolidação)
2. não concomitância de procedimentos articulares
3. osteotomia concomitante da fíbula

✓ OSTEOTOMIA EM CÚPULA

✓ OSTEOTOMIA EM “v” INVERTIDO

✓ OSTEOTOMIA COM RESSECÇÃO DE CUNHA E FIXAÇÃO

✓ OSTEOTOMIA COM FIXAÇÃO EXTERNA

✓

TRATAMENTO COMPARTIMENTO LATERAL

✓ Ao contrário dos desvios em varo, a deformidade e os distúrbios mecânicos são os principais indicadores do tratamento

✓ Osteotomia: se comprometimento lateral apenas

✓ Deformidade em valgo menor que 12° pode-se fazer a correção tanto na tíbia como no fêmur

COMPLICAÇÕES DAS OSTEOTOMIAS

1. perda de correção
2. perda fixação
3. retarde de consolidação
4. pseudartrose
5. fraturas articulares
6. lesão nervo fibular
7. lesões vasculares
8. síndrome compartimental
9. limitação ADM
10. infecção

TRATAMENTO FEMOROPATELAR

- ✓ Fases iniciais:
  1. alongamento aleta lateral
  2. alongamento e fortalecimento isométrico do quadríceps
  3. alongamento isquitibiais

- ✓ Se houver muita tensão na aleta lateral: liberação artroscópica
- ✓ Sinais radiográficos de osteófito lateral ultrapassando côndilo femoral lateral: ressecção faceta lateral com amplo release lateral (acesso lateral sobre a patela, desinserção e secção de todo o conjunto formado pela inserção do vasto lateral e da aleta lateral)
- ✓ Comprometimento da aleta lateral provoca maior gravidade da artrose
- ✓ Aumento no tamanho da patela é indicação de piora no prognóstico = facetectomia medial + lateral
- ✓ Ampla destruição articular: espongialização

- ✓ Patelectomia sempre evitada (aparelho extensor tem função desaceleradora dinâmica que associada à função desaceleradora do LCP equilibra o mecanismo desacelerador do joelho

ARTROSE BI OU TRICOMPARTIMENTAL

- ✓ Comprometimento grave de 2 compartimentos ou 3: indicação de artroplastia

ARTROPLASTIAS TOTAIS

- ✓ Indicação fundamental: DOR! (deformidade e incapacidade também são importantes, mas a mais importante é a dor)
- ✓ "paciente ideal"

-dor moderada ou grave em atividade normais ou repouso refratária ao tratamento conservador

- ✓ Perda de mobilidade: não é isoladamente uma indicação de artroplastia mas a rigidez do joelho pode ser incapacitante, sobretudo nos pacientes com comprometimento poliarticular. Nestes casos pode-se indicar a prótese mesmo que a dor seja leve.
- ✓ Deformidades angulares: devem ser avaliadas quanto ao grau de desvio no plano frontal e sua associação com dor e instabilidade. O ASPECTO ESTÉTICO NÃO DEVE SER LEVADO EM CONTA.
- ✓ Análise radiográfica: AP + P ortostática em apoio monopodálico + AXIAIS de patela (analisar melhor o compartimento femorotibial) + AP com 45° flexão com carga
- ✓ A indicação da artroplastia deve levar em conta a tríade:

1. DOR
2. RIGIDEZ
3. DEFORMIDADE

- ✓ A decisão deve levar em conta a idade e expectativas do paciente.

INDICAÇÕES:

1. OSTEOARTROSE
   - ✓ Pacientes com osteoartrose primária: maior grupo
   - ✓ Deve ser evitada: Antes dos 60 anos
     Trabalhadores braçais
     Atletas
     Pacientes muito obesos
2. ARTRITE REUMATÓIDE
   - ✓ Indicação independente da idade

- ✓ Estes pacientes além de mais jovens não sobrecarregam tanto seus joelhos o que determina maior durabilidade da artroplastia
- ✓ São mais predispostos à complicações como infecções devido à natureza da doença e imunossupressão

3. OUTRAS ARTROPATIAS
   - ✓ Espondilite anquilosante: comprometimento geralmente bilateral (inclusive dos quadris).
   - ✓ Artrite psoriática e artrites associadas à doenças intestinais: quadro mais inflamatório semelhante à AR.
4. OSTEOARTROSE PÓS TRAUMÁTICA
   - ✓ Normalmente em pacientes mais jovens
   - ✓ Nestes casos devem ser pesados alguns fatores como:
     - Idade
     - Nível de atividade
     - Durabilidade potencial da técnica utilizada
   - ✓ Outras alternativas devem ser analisadas como artrodese
5. ARTROPLASTIA PÓS OSTEOTOMIA
   - ✓ Osteotomias préveas, principalmente proximais da tíbia não impedem artroplastia
   - ✓ A cirurgia pode apresentar maior dificuldade técnica porém com bons resultados, exceto na presença de distrofia simpático reflexa e alguma outra complicação prévea

CONTRA-INDICAÇÕES:

1. INFECÇÀO ATIVA
   - ✓ Infecção ativa e resistente é contra indicação absoluta para prótese
   - ✓ Quando a infecçào é resistente ou a toxicidade do antibiótico é evidente, a melhor opção seria artroplastia de ressecção ou artrodese
2. JOELHO RECURVATO E FRAQUEZA GRAVE DE QUADRÍCEPS
   - ✓ A deformidade em recurvato, principalmente associado à fraqueza muscular, recidiva após a artroplastia. O mesmo ocorre em relação à fraqueza isolada do quadríceps
   - ✓ Nestes casos tutores longos ou artrodese são condutas mais adequadas
3. ARTRODESE EM BOA POSIÇÃO
   - ✓ Artrodese indolor em boa posição não deve ser convertida para prótese.

CONTROVÉRSIAS:

1. OBESIDADE
2. ARTICULAÇÀO NEUROPÁTICA
3. PACIENTE COM 55 ANOS
4. PATELECTOMIA PRÉVEA
5. INSTABILIDADE POSTERIOR

ARTROPLASTIAS PARCIAIS

- ✓ O polietileno móvel permite a congruência entre o componente femoral e o tibial, pois o estresse rotacional e antero-posterior dissipa-se na mobilidade
- ✓ LIGAMENTO CRUZADO POSTEIROR: Na presença do LCP, as próteses com polietileno fixo necessitam de superfície tibial lisa (evitar "impingement")
- ✓ As próteses com polietilino fixo necessitam de superfície articular lisa, o que acarreta em redução da área de contato, em seqüência, aumento do estresse tangencial eperiférico sobre o polietileno causando desgaste precoce e acelerado
- ✓ A congruência entre o componente femoral e o polietileno quando este é móvel, aumenta a superfície de contato, minimizando o estresse do polietileno
- ✓ O menor desgaste ou até mesmo a ausência de desgaste do polietileno contribuem para a maior durabilidade da prótese, já que os debris do desgaste do polietileno podem contribuir para afrouxamento e infecção
- ✓ Posicionamento do componente tibial: pequenos erros de rotação serão corrigidos pela liberdade de movimento do polietileno, enquanto subluxções rotatórias devido ao posicionamento do componente tibial com polietileno fixo em rotação interna ou externa, além de causarem dificuldades na recuperação dos pacientes, são citadas também como causa de afrouxamento.]

INDICAÇÕES:

1. *paciente com mais de 60 anos*
2. pesar menos que 82 Kg
3. paciente não muito ativo
4. dor em repouso mínima
5. ADM 90° e máximo de flexo de 5°
6. deformidade angular máx de 15°
7. LCA íntegro (máx grau 3 de Ahlback)
8. unicompartimental
9.

VARO => ATÉ 15° NA TÍBIA
VALGO => 12° A 15° NO FÊMUR (CLASSICAMENTE)
ATÉ 12° NA TÍBIA
ARTROPLASTIA => VALGO > 10° (valgo 15° pelo critério de Insall)
VARO > 15°

GONARTROSE

I – DEFINIÇÃO:

É um desgaste em espelho da superfície articular c/ lesão da cartilagem articular(inicialmente) e do osso subcondral posteriormente. A lesão começa no ponto de hiperpressão máximo da articulação durante o apoio monopodal (em torno de 30 á 45º de flexão) e estende-se rapidamente no côndilo pelo setor angular correspondente á marcha(10 á 70º). Posteriormente á tíbia inicia o desgaste formando uma cúpula onde o côndilo femoral "mergulha " durante o apoio monopodal, levando ao desquilíbrio articular devido á perda de apoio do côndilo contralateral.

Biomecânicamete o joelho estabilza próximo da extensão em varo e rotaçãointerna e na flexão estabiliza em valgo e rotação interna. Portanto durante a marcha o joelho está sempre dentre de um arco de flexão que varia de 10 á 70º

II – FATORES PREDISPONENTES:

=> Idade: é uma afecção do idoso, aparecendo em torno dos 50 á 60 anos

=> Sexo: mais comum em mulheres

=> Peso corporal: o excesso de peso leva á um aumento da pressão sobre a articulação

=> Biótipo: genovaro possui uma tendência á artrose femorotibial externa e o genovalgo á artrose femorotibial interna(mais comum – 70%)

III – QUADRO CLÍNICO:

=> Dor: é o sintoma mais importante pois define o tratamento(limitação álgica para subir escadas)

=> Báscula do joelho durante a marcha, corresponde ao desequilíbrio articular

=> Edema secundário á sinovite desencadeada pela artrose

III – RADIOLOGIA:

=> Rx deve ser feito com 10 á 20 º de flexão:

- AP monopodal: avalia os desvios do eixo e permite mensurar o â femorotibial
- Perfil monopodal: localiza a cúpula tibial
- Axial á 30º: avalia a articulação femoropatelar
- Túnel: mostra os osteófitos do espaço intercondiliano

IV – CLASSIFICAÇÃO: (Dejour – 1991)

- Estágio I: pré artrose, acometimento apenas da cartilagem articular sem envolvimento do osso subcondral. Geralmente assintomática, pode levar 10 anos p/ chegar ao estágio II
- Estágio II: é a artrose inicial, o rx pode mostrar pinçamentos, esclerose subcondral ou osteófitos

- Estágio III: é a artrose com o desequilíbrio articular instalado durante o apoio monopodal. O paciente com artrose femoro tibial interna(AFTI) apresenta genovaro com rotação interna da tíbia. Os com artrose femorotibial externa(AFTE) apresentam genovalgo com rotação externa da tíbia
- Estágio IV: é a artrose severa envolvendo a rótula. Na artrose femoro tibial interna o grande varismo pode levar ao contato do côndilo externo com as espinhas tibiais

CLASSIFICAÇÃO DE AHLBACK

QUADRO DE AHLBÄCK - CLASSIFICAÇÃO RADIOGRÁFICA ADOTADA

Grau	Radiografia de FRENTE – PA	Raio X de PERFIL
I	Espaço articular diminuído	-
II	Obliteração de espaço articular	-
III	Contato ósseo menor que 5mm	Região posterior normal
IV	Contato ósseo maior que 5mm até 10mm	Osteófitos posteriores
V	Subluxação severa	Subluxação anterior da tíbia maior que 10mm

INDICAÇÕES DO TRATAMENTO NA ARTROSE

Grau	Indicação
I	Conservador
II	Artroscopia – osteotomia
III	Osteotomia – artroplastia UNI
IV	Artroplastia – (UNI ou ATJ) *
V	Artroplastia – ATJ

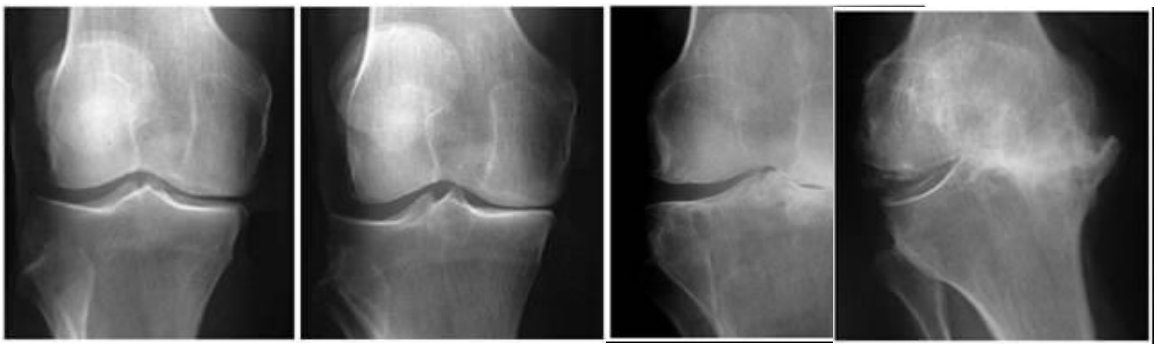

V – TRATAMENTO:

=> Estágio I: conservador, mediante reeducação muscular e funcional.

=> Estágio II: na AFTI se houver um desvio do eixo femorotibial > 185º e um varo da tíbia de 5º indica-se a osteotomia de valgização (subtração externa com fixação com grampos de Blount ou Coventry, placas e parafusos). Na AFTE se houver um desvio do eixo < 180º há indicação de osteotomia

=> Estágio III: se houver degeneração dos dois compartimentos indica-se a ATJ. Se houver apenas um compartimento afetado pode-se fazer uma osteotomia ou uma prótese monocompartimental

=>Estágio IV: devido á artrose tricompartimental o único tratamento é a ATJ. Observe que a prótese de joelho apresenta suas restrições como: com 15 á 20 anos podem apresentar desgaste ou soltura necessitando de uma nova intervenção cirúrgica(mais difícil) ; apresenta limitação funcional(os pacientes não poderão praticar esportes) pois permite uma média de flexão de 110º .

ARTROSE E ARTROPLASTIA DE JOELHO

Do ponto de vista ortopédico, diz-se que existe artrose quando há uma imagem em espelho das duas superfícies articulares com abrasão da cartilagem e, em, ao menos, um ponto, o osso subcondral está exposto. Ela primeiramente é localizada no ponto de hiperpressão máxima (30-45º de flexão do joelho).

PATOGENIA

1. Descompensação em varo pela marcha
2. Estabilidade do joelho se dá em 2 posições: valgo e rotação externa na flexão e varo e rotação interna na extensão.
3. Durante a marcha o joelho está sempre em flexão de 10-70º, sendo que no apoio se encontra entre 20 e 50 graus.

A lesão tibial permanece localizada por um longo período enquanto que a femoral se estende rapidamente na região onde o côndilo sofre a pressão (10-70 graus de flexão).Só a partir daí que o desgaste tibial começa a evoluir, formando uma cúpula lateralmente e de frente para trás, pinçando a articulação.
Esta cúpula associada ao desgaste condilar femoral, leva ao desequilíbrio do joelho durante o apoio monopodal, levando a uma báscula em varo/valgo.Quando mhá ruptura crônica do LCA, este desequilíbrio é mais evidente.
Ocorrerá, então, uma remodelação artrósica do platô e dos côndilos externamente, com escorregamento das espinhas tibiais, levando a um conflito articular.

ETIOLOGIA

Idade - 50 a 60 anos
Sexo - feminino: por musculatura menos desenvolvida que o homem e por porose pós menopausa.
Morfotipo- normal- artrose medial e o valgo- Osteoartrose lateral
Biotipo- Obeso que gera maior hiperpressão e musculatura é menos desenvolvida também.

EXAMES COMPLEMENTARES

RX- 10-30º de flexão em apoio monopodal visualizando-se os desvios do eixo no AP e P que define e localiza-se a cúpula tibial.
Axial de patela em 30º mostrando a articulação fëmoro patelar
Túnel intercondilar mostrando osteofitos que podem justificar o bloqueio articular.

CLASSIFICAÇAO

Dejour -1991-

Estagio 1 – Pré-artrose: sintomatologia clinica pouco significativa e RX normal. Leva ate 10 anos para atingir o estagio II.

Estagio II – Artrose inicial: pouco sintomático e no RX apresenta pinçamento parcial medial em AP e pinçamento efetivo na parte central do platô no perfil nas artroses mediais e interlinha normal e pinçamento pouco significativo central do platô nas artroses laterais.

Estagio III – Artrose com desequilíbrio: varo com rotação interna nas artroses mediais e o RX mostrará um pinçamento completo na interlinha medial. Na artrose lateral apresentara valgo com rotação externa, no RX apresentara valgo que se acentua com apoio monopodal, co aumento do espaço articular medial. Nesta fase a evolução é rápida, de 1 a 2 anos.

Estagio IV – Artrose grave: Grande varismo e o côndilo externo entra em conflito com as espinhas tibiais levando a lesão do LCA e da femoropatelar, já que a patela estará trabalhando fora de seu eixo.Na lateral o LCA estará distendido pelo valgo progressivo. E o estagio final, com suprema indicação cirúrgica.

TRATAMENTO

Fatores: Dor e grau de ADM
Atividade do paciente
Etiolóigicos
Estagio da artrose
Desvio do eixo

METODO

Osteotomia
Artroplastia
Conservador

Estagio I- Única indicação é a meniscectomia artroscópica. Uso de AINH, perda de peso e ativiade física leve como hiroterapia.

Estagio II- quando houver desvio do eixo de 185 graus + 5 graus de varo na tíbia, indica-se osteotomia de valgização tibial pelo método de Puddu ou de subtração

com grampos de Blount. Sem estas alterações e com a femoro-patelar integra indica-se tratamento conservador como natação e ciclismo
Em pacientes ativos sem sobrecarga ponderal, pode-se indicar uma osteotomia paliativa de 1 a 4 graus de valgização que durarã de 8 a 10 anos.
Nas artroses laterais quando houver desvio de eixo indica-se a osteotomia com placa condilar no fêmur.

Estagio III- Quando houver artrose em pelo menos 2 compartimentos nos pacientescom mais de 60 anos, a indicação é a prótese total. Quando acometer apenas um único compartimento, poode-se indicar a prótese monocompartimental, ou ainda, osteotomia em pacientes com desvios constitucionais.

Estagio IV- Prótese total é a única opção.

COMPLICAÇÕES

TVP E TEP- 14 a 21 dia
Desgaste do polietileno
Soltura dos componentes
Infecção
Fratura periprotetica

OSTEOCONDRITE DISSECANTE DO JOELHO

É a causa mais comum de corpo livre no joelho. Define-se como necrose avascular com alterações degenerativas na cartilagem superjacente do joelho. Durante o curso da doença, o osso necrosado e a cartilagem que o reveste irão gradualmente se soltar, transformando-se num corpo livre. Localiza-se mais comumente na borda lateral do côndilo medial, próximo a inserção do LCP.
Ocorre em 2 tipos de pacientes: jovens com fise aberta, onde o tratamento oferece otimos resultados, e, em adultos, mais freqüentes, através de um fenômeno vascular, e que o tratamento nem sempre e satisfatório.

ETIOLOGIA
Desconhecida, podendo estar relacionada traumas, isquemia, alteração na ossificação, predisposição mgenética, dentre outras. Mais comum em homens 2:1, rara em menores de 10 anos ou mais de 50.

QUADRO CLÍNICO
Em jovens com fise aberta, o paciente queixa-se de desconforto e dor arrastada, insidiosa, com meses de duração. O joelho pode estar inchado, porém, sem derrame articular. O paciente pode palpar corpo livre neste joelho, notar estralos e adotar a postura em rotação externa do membro. Manobra de Wilson +.

EXAMES COMPLEMENTARES
RX- diagnostioco, pedir a inc'idencia do tunel
TC- delimita a lesão, auxiliando no tratamento
Cintilografia-
RNM- diagnostico precoce e mais preciso
CLASSIFICAÇÃO
GUHL
1- Cartilagem mole sem separação
2- Cartilagem mole, separação precoce sem deslocamento
3- Separação tardia, deslocavel, mas ainda aderida
4- Corpo livre com cratera em área sem sustentação do peso
5- Corpo livre com cratera em área de sustentação do peso

TRATAMENTO
Tipos:
1- Perfuração + carga parcial de 1 a 6 meses + fisio para ganho de ADM
2- Perfuração ou estabilização com pinos ou cavilhas do segmento+ carga parcial de 1 a 6 meses + fisio para ganho de ADM
3- Curetagem + Estabilização + carga parcial de 1 a 6 meses + fisio para ganho de ADM
4- Remoção dos corpos livres + curetagem + perfuração+ carga parcial de 1 a 6 meses + fisio para ganho de ADM
5- Aloenxerto, hemartroplastia, mosaico,apenas estabilização após curetagem e perfuração

INSTABILIDADE PATELO FEMORAL

Esta articulação faz parte de 2 sistemas, o femoropatelar e o femorotibial.
-E trocleopatelar no inicio da flexão e torna-se condilopatelar no final da flexão
Formado pela patela com 3 faces internas, 3 externas e a face de Odd, com 3;4 superiores intra articulares e o quarto inferior extra articular. O ângulo patelar, descrito por Ficat é em media de 130º sendo formado pelas duas facetas articulares.
Wiberg classificou apatela em três tipos:
I- face interna e externa são iguais.
II- Face externa e 1,5vezes maior que a interna – mais frequente
III- Face interna é praticamente inexistente

A altura da patela é medida no RX com flexão de 30º e o corte tomográfico deve ser realizado na altura da inserção do LCP na chanfradura intercondilar.
Insall-Salvatti- Comprimento da patela:comprimento do ligamento patelar = 1,02
Blackburne-Peel- sistância do ápice da patela ate a interlinha : Comprimento da superfície articular da patela = 0,80

A vascularização da patela vem das artérias geniculares superiores e inferiores, formando o circulo peripatelar.
Tróclea: Face anterior da porção distal do fêmur.A altura mede 74,5 graus em média, e sua profundidade segundo Ficat e Bizou varia de 4,2 a 6,5mm.
Meios de contenção são formados pelos ligamentos, cápsula articular e os músculos; que podem ser longitudinais-quadriceps e tendão patelar, banda ileotibial e o genoarticular- e os transversais – pata de ganso, retinacula interna, ligamentos femoropatelar e tibiopatelar e as fibras de inserção do vasto médio oblíuquo.

A patela no movimento de flexo-extensâo se desloca no sulco troclear, movimentando-se em três planos- horizontal,frontal e sagital devido a conformação do sulco troclear e da própria patela.
Em extensão a patela encontra-se subluxada lateralmente e a medida que ocorrendo a flexão ela tende a medializar-se devido a rotação interna tibial e a morfologia da tróclea.

Tipos

Instabilidades femoropatelares maior-

Luxação permanente da patela, ficando posicionada lateralmente ao côndilo,sem contato nenhum com a troclea no mecanismo de flexão do joelho, encurtando o quadríceps

Luxação residual: semelhante a permanente, porem a patela começa a luxar nos primeiros graus de flexão – retração quadricipital.

Instabilidades objetivas:

Traumática- o joelho desloca-se lateralmente em um esforço desportivo qualquer em que a contração violenta do quadríceps sobre o joelho em flexão e rodado internamente provoca luxação externa da patela. A redução é fácil e o derrame articular é presente nas primeiras horas. Costma-se dizer que joelho normal não luxa, por isso deve-se pesquisar alguma causa prévia.

Recidivante – pacientes que apresentam diversos episódios de luxação,com alteração do curso patelar no fêmur, evoluem sem maiores queixas, porém podem desenvolver quadros de artrose.

Instabilidades potenciais

Pacientes que nunca iveram nenhum episodio de luxação porem evoluem com dor, bloqueio articular, teste de Smilie negativo, com displasia troclear confirmada no RX, que aos 40-50 anos evoluem artrose femoropatelar externa.

TRATAMENTO

Conservador
-Reeducação muscular: devolver ao pciente o trofismo, tonicidade e elasticidade do membro afetado, principalmente o quadríceps (VMO também) e alongamento dos isquitibiais.
Em instabilidades objetivas, previamente ao fechamneto fisario, instabilidades potenciais, pré-operatorios para preparação do ato cirúrgico

Cirúrgico

Raríssimas vezes têm indicação, na falha do tratamento conservador em pacientes com patela baixa. Na fase em que a instabilidade potencial começa a evoluir para a artrose, nas instabilidades permanentes, habituais e objetivas.
Métodos:

1. Secção da aleta externa - nunca fazer como procedimento único
2. Liberação do vasto externo – luxação permanente da patela em extensão
3. Medialização do tendão patelar-Elmslie-Trillat através de fragmento ósseo da TAT, fixado por parafuso.Metodo mais eficaz
4. Abaixamento da patela em patelas altas, tomando-se o cuidado de deixá-la com a altura igual a 1.
5. Plastia do VMO- nos casos de displasia do mesmo, através do procedimento de Hougston com rebaixamento e avanço do VMO na patela supermedial, em 45º de flexão.
6. Trocleoplastia- indicação em displasias trocleares maoires, pode ser de adição, elevando-se sua faceta lateral ou de subtração, aprofundando-se o centro da tróclea .
7. Osteotomia femoral de varização- em luxações permanentes
8. desinserção do quadríceps em luxações permanentes – procedimento de JUdet