Fratura do tálus

- 2ª mais freqüente fratura dos ossos do tarso
- Suprimento sanguíneo precário - nutrição auxiliada pela cápsula articular e memb sinovial
- 3\5 superfície coberta por cartilagem(60%)
- Nenhuma unidade musculotendínea se insere ou se origina do tálus
- Responsável por 90% mobilidade do pé – art tibiotalar \ art talonavicular\art talocalcaneana=subtalar
- Possui 7 facetas articulares: tibiotalar/ talocalcaneana/talonavicular.
- Vasos penetram pela área não articular e seio do tarso

Anatomia

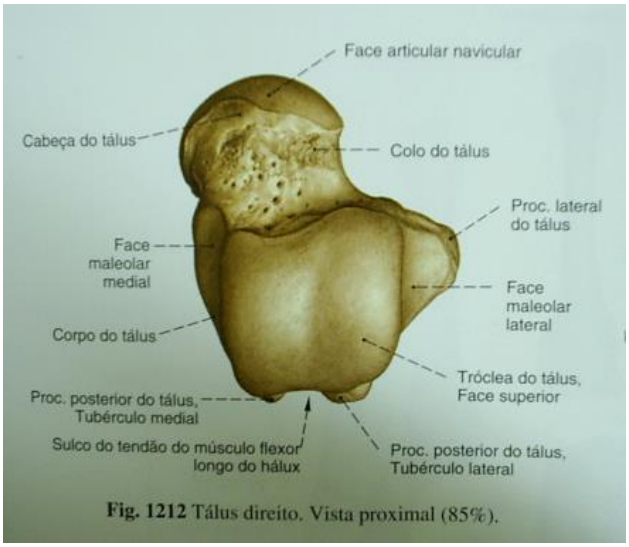

Fig. 1212 Tálus direito. Vista proximal (85%).

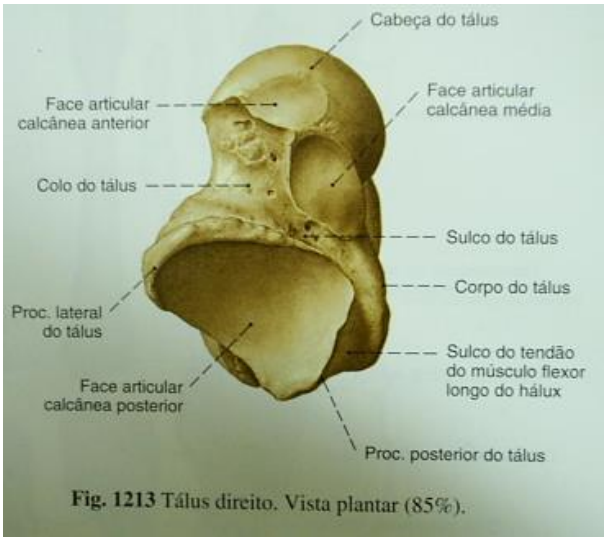

Fig. 1213 Tálus direito. Vista plantar (85%).

Cor

po – Processo posterior
Tubérculo lateral
Tubérculo medial
(entre eles passa o t.flexor longo do hálux)
Processo lateral
Osso trígono – se fundido ao processo lateral=processo de STIEDA

Colo
Cabeça
Seio do tarso - limitado inferiormente pelo calcâneo,posteriormente pelo corpo do tálus e anteriormente pela cabeça e colo do tarso.

http://traumatologiaeortopedia.com/
http://ortopediabrasil.blogspot.com.br/

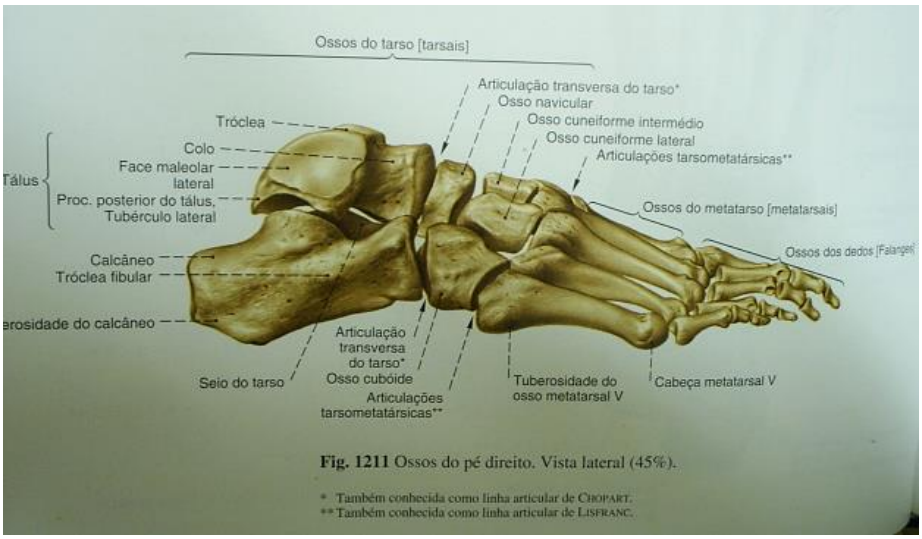

Fig. 1211 Ossos do pé direito. Vista lateral (45%).

* Também conhecida como linha articular de CHOPART.
** Também conhecida como linha articular de LISFRANC.

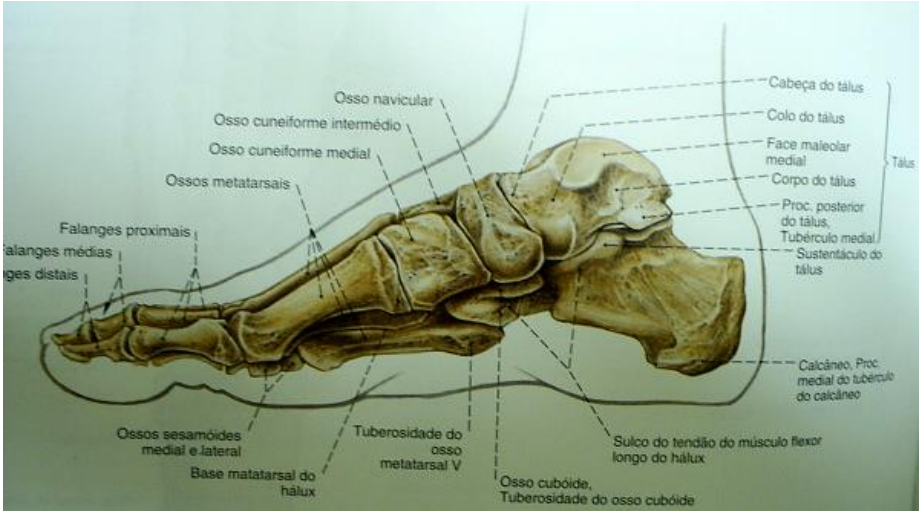

Canal tarsal

Artérias – artérias do seio do tarso +anastomose entre ramo perfurante da art fibular e ramo da art dorsal do pé(tibial anterior), bem como a art do canal,um ramo da tibial posterior que se anastomosam e penetram no colo do tálus.A art do canal ramifica-se em ramos deltóides que irrigam a face medial do corpo talus.A art seio do tarso é formada por ramos da art tibial ant e art fibular.O maior suprimento do colo é da art do canal tarsalramo da tibial posterior).

http://traumatologiaeortopedia.com/
http://ortopediabrasil.blogspot.com.br/

Classificação AO – 72

A – ft **colo** do tálus
- Tipo I – **não deslocada**
- Tipo II – deslocadas com subluxação ou lux da **subtalar**
- Tipo III – deslocada com lux **subtalar e tibiotalar**
- TipoIV – **tipo III+lux navicular**

B – ft **corpo** do tálus
- 1- osteocondrais
- 2 –cisalhamento
- 3 – processo lateral
- 4 – processo posterior
  - a – tub lateral
  - b – tub medial
- 5 – esmagamento

C – ft **cabeça** tálus
D – lux subtalar
- 1 – mediaçl
- 2 – lateral

E - lux completa tálus

FT colo do tálus (mais comum)

Mecanismo
– hiperflexão dorsal do pé em relação a perna.
Historicamente – "fratura do aviador" - pé apoiado nos pedais no momento do trauma.Com a flexão dorsal,rompem-se inicialmente os lig capsulares posteriores, e o colo do tálus colide contra a borda anterior da tíbia distal,iniciando a linha de fratura que invade a parte não articular da subtalar entre a faceta média e postreior.Mantida a flexão, o calcâneo e o restante do pé,inclusive a cabeça do tálus são subluxados para a frente.Na seqüência rompem-se o talofibular posterior e as faces sup e profunda do deltóide.O corpo do tálus desvia da pinça maleolar,posterior e medialmente, virando a superfície da fratura para cima e para o lado,ficando presa a fibras remanescentes do deltóide.
Se a fratura não desvia preserva a principal rede vascular e se desvia rompe tudo.O deslocamento progressivo do corpo do tálus diferencia os 3 tipos de **Hawkins.**

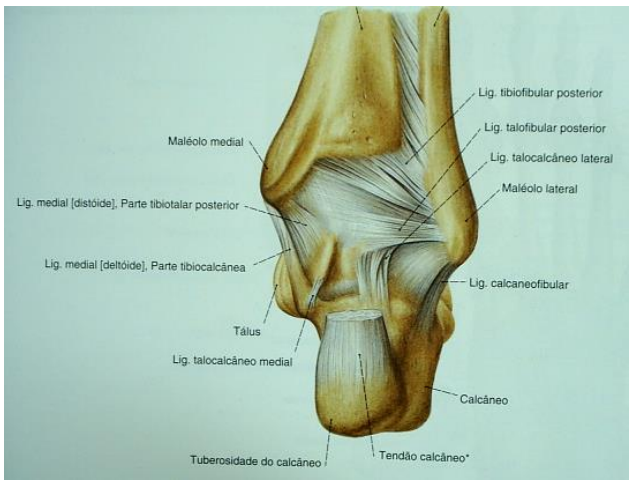

http://traumatologiaeortopedia.com/
http://ortopediabrasil.blogspot.com.br/

Classificação de Hawkins

Tipo I – vertical não deslocada do colo do tálus.Necrose em 13%.

Tipo II – deslocadas do colo com subluxação ou **lux subtalar**.Tornozelo alinhado.Necrose 20-50%.

Tipo III – deslocada do colo com lux **subtalar** e **tibiotalar**(corpo do tálus sai do tornozelo).Necrose de 70-100%.

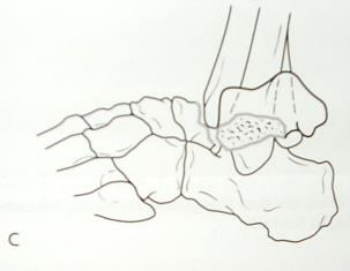

Tipo IV(modificação da classificação original.Introduzido por Canale-Kely) – deslocada do colo com desvio da **subtalar e lux talonavicular** associada.É uma variante do tipo III na qual a cabeça também está luxada(subtalar e tibiotalar)

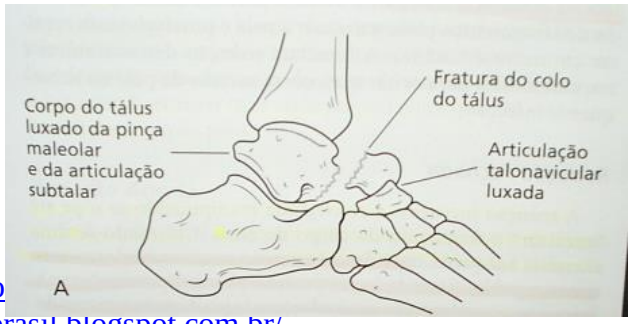

http://traumatolo
http://ortopediabrasil.blogspot.com.br/

Sinais e sintomas – trauma de alta energia com dor,edema e limitação importante.Fraturas com deformidade tem grande risco de necrose de pele devido ao tensionamento da mesma pelo tálus deslocado.A maioria das fraturas tipo II com deslocamento póstero-medial preserva o fx neurovascular distal enquanto para o tipo III lesa estas estruturas.

Ft associadas – ft calcâneo,ft maleolares e diástase tibiofibular.A existência destas aponta para possibilidade de fratura do tálus.

Radiografias

AP e perfil são suficientes mostram o alinhamento do tálus.São suficientes.Oblíqua complementa.
RX perfil mostra o traço.Ft mínimimamente deslocada causam deformidade em varo que não é bem visualisada nessas fraturas.

Frente e P – mostram a sindesmose se RI de 15º
Oblíqua para colo – flexão plantar e pé pronado 15º)

Canale e Kely descreveram uma técnica que mostra bem todo o colo do tálus, na direção AP.Coloca-se o tornozelo em eqüino máximo com o pé apoiado no chassi radiográfico,em pronação de 15º ,com o tubo de RX dirigido para a cabeça e inclinado 75º em relação a horizontal.

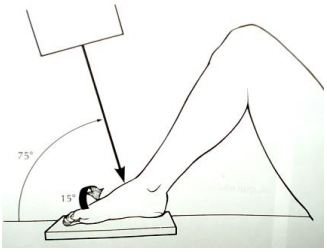

Tomografia – para fraturas complexas e associadas a múltiplas fraturas no pé.
RM – em casos especiais.(parafusos de titânio propiciam bom controle pós-op com RM)
Tratamento

Tipo I – gesso abaixo do joelho(bota gessada) por 8-12 sem sem apoio do pé nas 6 sem iniciais.
Tipo II – um deslocamento de apenas 2mm já causa prejuízo da função pois já interfere na subtalar(principalmente nas facetas ant e média).O tto pode ser por redução fechada ou aberta:

Red fechada – pé tracionado e flexionado para plantar para reduzir a cabeça em relação ao tálus.Conseguida a **redução anatômica**, a perna eo pé (ainda em eqüino) recebem uma bota gessada.Confirmar a redução com 2,4 e 6 sem.A bota gessada é por 3 meses, porém em eqüino apenas por 6 sem.Como alternativa a bota

gessada, pode-se colocar 2 parafusos canulados de póstero-lateral para antero-medial ou retrógrado da cabeça até o corpo do tálus.Após a síntese imobilizar o pé em neutro por 6 sem. –sem carga e após 6 sem. com carga.

Red aberta – Se não conseguir redução incruenta, não ficar tentando –pior para a vascularização.Incisão longitudinal antero-medial sobre o colo do tálus,ligeiramente medial ao tendão do tibial anterior..Após a redução, colocar parafusos canulados e protegida com gesso por 8-12 sem.Recomenda-se parafusos de 4.5 ou 6mm através de uma segunda incisão póstero-lateral(maior risco de penetrar na talonavicular) e perpendiculares a linha de fratura..Parafusos de titânio facilitam o acompanhamento com RNM.

Tipo III – O corpo encrava-se posterior e medial girando ao redor de algumas fibras do lig deltóide..Esse corpo desviado tensiona a pele e facilita necrose, impondo redução de emergência.Em 25% dos casos a lesão é exposta.Inicialmente tenta-se reduzir fechado com pino de Schanz (tração) no calcâneo para tentar abrir a pinça e facilitar a redução.Redução aberta através de incisão antero-medial ou póstero-medial.Uma eventual fratura do maléolo medial facilita a redução.Frequentemente algumas fibras do deltóide permanecem fixadas e não devem ser desinseridas.Pode ser necessário osteotomizar o maléolo medial.Após reduzir usar parafusos canulados como descrito acima.Se ft exposta, não fechar a pele antes de 5-7 dias.

Tipo IV – Mesmo tto que para os outros tipos sendo necessário reduzir qualquer subluxação da talonavicular.Pós-op – não dar carga até consolidaçãoSe suspeita de necrose – usar órtese PTB por longo período.

Prognóstico e complicações: Independe da qualidade anatômica da redução e dependem do deslocamento inicial.Contudo, trabalhos recentes mostram a necessidade de redução anatômica pois a consolidação viciosa é mal tolerada.Por isso os tipos II e III implicam atualmente em redução aberta.

* artrodese e ressecção do tálus são menos eficientes que a osteossíntese.

Vias de acesso – A de escolha é a via antero-lateral e medial para fraturas do colo;acesso posterior para pôr parafusos de traz para frente(mais estáveis),o que dificulta a redução e pode ser associada a 2ª incisão.A via medial ou lateral com osteotomia do maléolo propicia boa exposição sem dano vascular.A dupla via é a preferida atualmente.

Os parafusos podem ser:

Anterior ➔ posterior por via lateral e medial
Posterior➔ anterior por via posterior
Anterior ➔ posterior por via medial

Complicações –

- necrose de pele e infecção – tende a se perpetuar devido a bx vascularização.
- retardo de consolidação – falta de consolidação até 6 meses após a lesão
- pseudartrose -após 6 meses .Enxerto se > 1 ano.

* pseudartrose e retardo de consolidação são raros.

- Consolidação viciosa – o tipo mais freqüente é em varo..Resultou em peso excessivo na face lateral do pé , estressando a subtalar e dor na marcha.
- Osteonecrose –É a complicação mais comum.Rara no tipo I – 0 a 13%;tipo II – 20 a 50% e tipo III – 83 a 100%.

  SINAL DE HAWKINS (6 semanas) – imagem mais escura no corpo do tálus, indicando ausência de osteonecrose(=neovascularização).Tem grande sensibilidade, e bx especificidade.

  O melhor exame é a **RNM** que só de vê ser feita após a 6ª sem.Artrodese primária está sendo menos usada.Resultado bom e ótimo – ausência de atrofia óssea subcondral ou do domus ao RX >= 6 sem.A substituição completa do tálus pelo organismo pode durar até 36 meses.Pode-se usar uma órtese com apoio na patela.RNM de 6-6 meses.Se colabamento, identificar o local da dor.

Embora as taxas sejam altas, a necrose radiológica sem sempre tem evolução clínica ruim.Proteger com órtese.Colapso ocorre quando >50% do corpo necrosado.

Tornozelo – artrodese do tornozelo – técnica de BLAIR

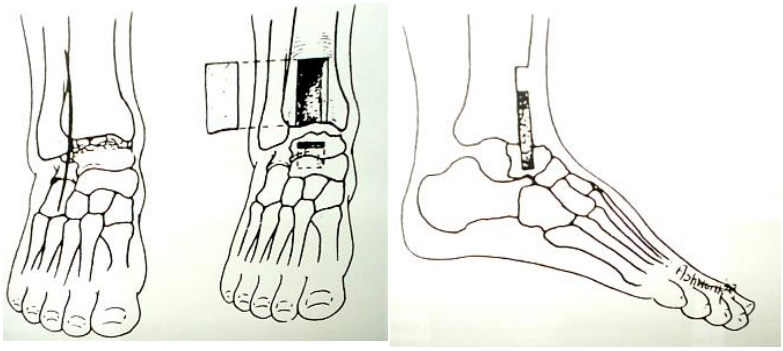

Tornozelo e subtalar – artrodese tibiocalcaneana – técnica de Reckling

- Artrose pós traumática – tornozelo e\ou subtalar. – ft luxação+artrofibrose(devido ao longo período de imobilização)+falta de nutrição articular. – o tto consiste em descarga do peso protegida e AINES.Quando tornozelo e subtalar comprometidas pode-se fazer a artrodese com haste bloqueada.

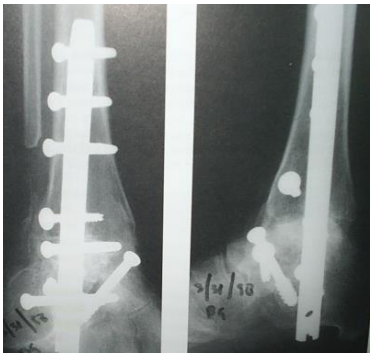

Fraturas do corpo do tálus

Mecanismo – queda de altura com compressão do tálus entre o plafond tibial e o calcâneo.

Fraturas associadas – principalmente do calcâneo

Classificação

Ft osteocondrais

Ft proc lateral

Ft proc posterior

Ft por esmagamento,acarretando grave cominuição e envolvendo tornozelo e art subtalar

Ft por estresse da face póstero-lateral do corpo do tálus

FT osteocondrais do domo talar

Adultos jovens
3 homens : 1 mulher
Mecanismo - torção

Uma das principais causas de dor persistente após entorse do tornozelo(6-8 sem após).Ocorrem em principalmente 2 pontos:**antero-lateral**(pé em flexão dorsal) e **póstero-medial**(pé em flexão plantar)

O rx tornozelo frequentemente é normal.

Diagnóstico:

Geralmente é por dor persistente,pode haver falseio ou travamento do tornozelo.

Cintilografia – não específico

TC e RNM do domo talar

Artroscopia – determinação definitiva

Classificação de Berndt e Harty modificado por Anderson

Estágio I – compressão trabecular subcondral.Cartilagem acima da lesão está intacta.Cintilografia +,TC e RNM - edema medular

Estágio II – fragmento osteocondral não se separa facilmente.Fragmento identificado a RM e TC.

IIa – cisto subcondral

Estágio III – fragmentos separados do leito, porém ainda presos ao leito.RM mostra bem se está preso ou solto.

Estágio IV – fragmento se desprendeu e está solto

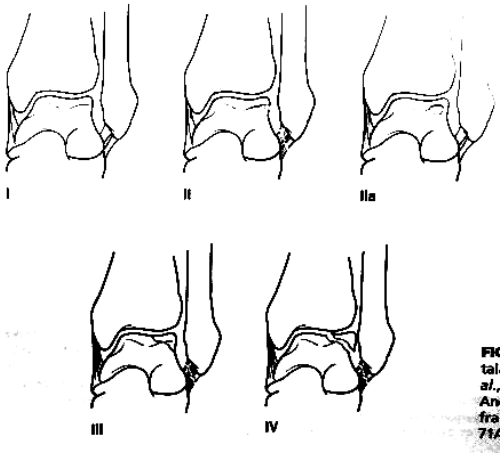

http://traumatologiaeortopedia.com/
http://ortopediabrasil.blogspot.com.br/

Classificação de Pritsch – via artroscopica

Estágio I – cartilagem intacta
Estágio II – cartilagem intacta ,porém amolecida
Estágio III – cartilagem esfiapada

Tratamento:

Quando associada a ft-luxação ,deve abordá-las junto às lesões do tornozelo.Desbridar fragmentos <1cm e fixar >1cm com parafusos de Herbert.

Estágios I e II – bota gessa por 6 sem.Se não responder ao tto fazer artroscopia para definir conduta.(Estágio I de Pritsch – repouso e limitação atividades;II - perfurar a cartilagem,III – debridamento) .

Estágio IIa – perfuração retrógrada

Estágio III – alguns recomendam tto conservador por 6 meses e outros ressecar o fragmento e curetar a superfície restante para estimular a revascularização.
Estágio IV – eliminar os fragmentos do leito e o tto do leito depende da artroscopia:Se o leito estiver com fibrocartilagem firme,deixa como está e se esfiapado,debridar até o osso subcondral.

Pós op – depende do que foi feito

Recolocação e fixação do fragmento – imobilizar por 6-8 sem
Debridamento e curetagem – imobilizar por 2-3 sem com apoio progressivo conforme tolerância

Complicações e resultados:

Espera-se melhora por 12-18 meses
A cartilagem hialina não se recompõe sendo substituída por fibrocartilagem

Fratura processo do lateral do tálus – "fatura do snowboard"

O lig talocalcaneano se origina deste segmento talar.
Mecanismo –Assemelha-se ao entorse do tornozelo. pé em flexão dorsal e invertido.O calcâneo causa o cisalhamento.

Classificação – Hawkins

Lascas não articulares
Fragmento isolado, envolvendo a talofibular e da subtalar
Fraturas cominuídas,envolvendo 2 articulações

Diagnóstico – RX pinça maleolar –AP verdadeiro
TC
Tratamento – depende do tamanho dos fragmentos e do deslocamento dos mesmos:
Ñ deslocadas – engessar por 6 sem
Fragmentos deslocados >2mm e >1cm diâmetro– redução fechada + gesso se boa redução e cirurgia se não.Fragmentos cominuídos – excisão.

Fratura do tubérculo medial do processo posterior – raríssima

Rx lateral e TC.A maioria dos autores recomenda a cirurgia(RAFI), mas pode ser tratada com imob por 6 sem.

Fratura de todo o processo posterior
Raríssima;Rx dificilmente dá o diagnóstico.TC sempre na suspeita.

Fratura por esmagamento do corpo do tálus
As fraturas do corpo caracterizam-se pela linha de fratura da sup inferior até a subtalar.
Mais raras que as do colo.Osteonecrose e artrose freqüentes.
Rx tornozelo dá o diagnóstico e TC.

Tratamento – sempre cirúrgico.parafusos de Herbert para fragmentos maiores.Incisão antero-medial do tornozelo

Pós op – ADM (amplit mov) sem carga.

Fraturas por estresse
Dores no seio do tarso geralmete após pronação subtalar excessivaRx difícil diagnóstico.Cintilografia e TC mostram bem.

Fraturas cabeça do tálus
Raramente ocorre.Fatura vai da sup articular até a art talonavicular
Mecanismo – fraturas por compressão com o pé em flexão plantar
Diagnóstico – RX AP,lateral e oblíqua
Tratamento
Não deslocada – bota gessada por 6 sem e palmilha bem moldada para sustentar o arco do pé por 3-6 meses.Se fracassar – artrodese tríplice ou artrodese mediotarsal.
Complicações – artrose e subluxação talonavicular persistente.

Luxações do tálus

Luxação subtalar – "peritalar".Preserva a talonavicular.Em 80-85% casos o pé se desloca medial;calcâneo medial,cabeça do tálus dorso-lateral e navicular medial ou dorsal em ralação a cabeça e colo do tálus.15-20% lateral onde calcâneo fica lateral,cabeça do tálus medial e navicular lateral ao colo do tálus.10-40% são expostas.

Eversão do pé – **luxação subtalar lateral**.Chamado pé chato adquirido.O pé irá pivotar sobre o processo anterior do calcâneo separando tálus e calcâneo.São mais graves pois precisam de maior energia.

Inversão – luxação subtalar medial.O sustentáculo do tálus atua como um fulcro ao redor do qual o pé gira separando tálus e calcâneo .Chamado pé de basquetebol ou pé torto adquirido.Ocorre 4x mais que a lateral com menor energia envolvida.Fraturas no tornozelo e pé associadas e base 5º MTT,cubóide e tub navicular.O lig calcâneonavicular resiste e rompem-se os talonavicular e talocalcaneo.

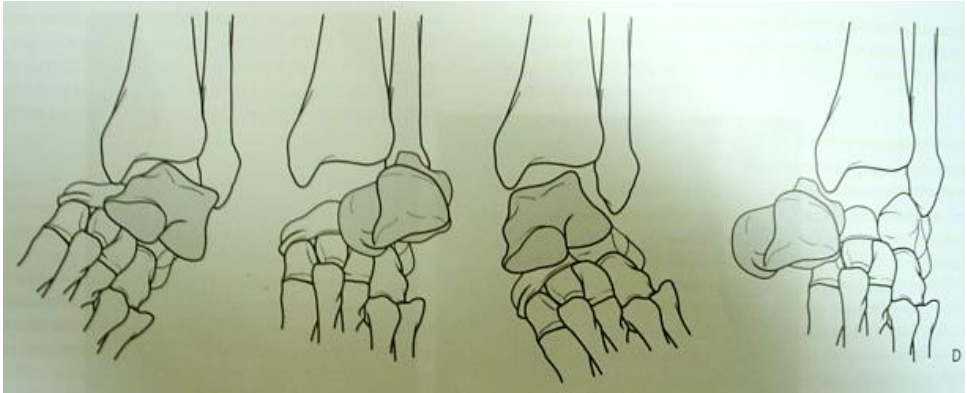

FIGURA 48-40. A aplicação exagerada da mesma força que provoca luxação subtalar pode acarretar luxação total do tálus. A supinação causa luxação subtalar medial **(A)** e, finalmente, luxação lateral total do tálus **(B)**. A pronação acarreta inicialmente luxação subtalar lateral **(C)** e, eventualmente, luxação medial total do tálus **(D)**. (Adaptada de Leitner B. The mechanism of total dislocation of the talus. *J Bone Joint Surg* 1955;37A:93.)

Sinais e sintomas – deformidade,dor,tensionamento de pele

Diagnóstico- Rx tornozelo mostra relação entre tíbia,fíbula e tálus aparentemente normais.O melhor RX é o AP do pé que mostra a art talonavicular.No lateral mostra o tálus posicionado sobre o navicular ou cubóide.Se lux subtalar medial,a cabeça do tálus parece deslocada inferiormente

TTO – redução imediata

Anestesia geral ou raqui

Flexão joelho – relaxar t.calcâneo

Tração manual do pé e contra-tração na perna + reversão da deformidade+pressão na cabeça do tálus

Bota gessada por4-6 sem

Impossibilidade de redução – interposição partes moles : Lux medial – cápsula da talonavicular,lig cruzado-crural ou n fibular

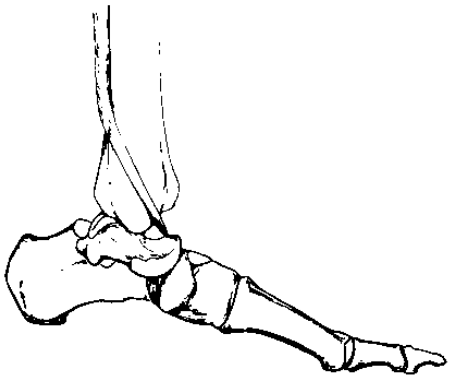

FIGURA 48-38. Luxação subtalar lateral com interposição do tendão do tibial posterior, impedindo a redução fechada da articulação

http://traumatologiaeortopedia
http://ortopediabrasil.blogspot

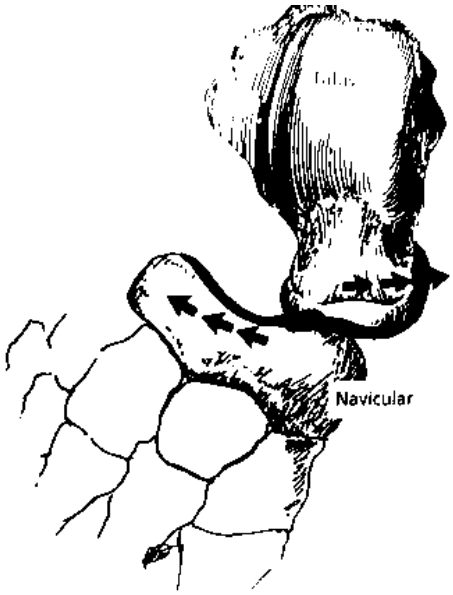

Se exposta – desbridamento + deixar ferimento aberto por 3-5 dias

Redução não conseguida – incisão dorsal sobre o tálus.Após a redução,TC posterior do pé para identificar fagmentos osteocondrais.

Complicações

limitação da subtalar com dificuldade para andar em terreno irregular,dor no pé a mudança de temperatura
Infeção

Fraturas associadas

OBS – na luxação total do tálus exposta que pode ser para medial ou lateral a depender do mecanismo de eversão ou inversão, o tto inicial deve ser com debridamento e liberação da tensão de pele.A artrodese é preferível a talectomia.Um método de reconstrução da art tibiocalcanea com redução da pinça maleolar pode ser realizado com osteotomia do maléolo medial e fixação do mesmo no platô tibial.Osteonecrose é comum – sinal de Hawkins.Proteçaõ com órtese pos te 24 meses.

Bibliografia –rockwood vol 2

FRATURAS DO TÁLUS

- O tálus tem a importância de sustentar e distribuir as forças acima dele
- Permite o movimento entre a tíbia e o pe

- Articula-se com o calcâneo(subtalar), navicular, com os maleolos, com a tíbia
- O talus é mais largo anteriormente
- 60% do osso é recoberto por cartilagem
- não possui inserções musculares ou tendineas, sua conexao com outras estruturas se da pela cápsula articular
- o colo do talus é a área mais vulnerável a fraturas
- Há dois processos ósseos, um posterior e outro lateral
- o talo é dividido em corpo, colo, cabeça e os processos

VASCULARIZAÇÃO DO TÁLUS

- Wildenauer(1950) descreveu a vascularização do tálus:
    - A artéria do canal do tarso, ramo da artéria tibial posterior é a principal fonte sanguinea para o tálus
        - O canal do tarso esta localizado medialmente, entre o talo e o calcâneo, imediatamente atrás e abaixo da ponta do maléolo medial
    - A artéria do seio do tarso, ramo da artéria tibial anterior, também auxilia na vascularização do tálus, penetrando lateralmente ao tálus
    - A artéria deltóidea, que é ramo da tibial posterior, também auxilia na vascularização do talus
        - Como o mecanismo de trauma mais comum é a dorsiflexão e inversão, a artéria deltóidea não é lesada, devendo-se ter cuidado na via de acesso medial para não lesa-la
    - Existe também a artéria dorsal do pé, e a artéria fibular

FRATURAS DO COLO DO TÁLUS

- É a fratura do talus mais comum excuindo as por avulsao e lesões condrais

MECANISMO DE TRAUMA

- Hiperdorsiflexão do pé sobre a perna

CLASSIFICAÇÃO DE HAWKINS (1970)

- Tipo I – fratura vertical sem deslocamento
- Tipo II – fratura com deslocamento do colo co luxação da subtalar
- Tipo III – fratura com deslocamento do colo e luxação da subtalr e da tibiotarsica
- Tipo IV (Canale e Kelly) – fratura tipo III e luxação da talo-navicular

RADIOGRÁFIAS

- Rx de frente e perfil de tornozelo
- Incidência de Canale e Kelly – rx de frente com eqüino Maximo do tornozelo, 15 graus de pronação do tornozelo com o raio entrando a 75 graus com a horizontal

- Melhor incidência para demonstrar o colo do tálus

QUADRO CLINICO

- Dor intensa, edema, limitação funcional, equimose, pode haver deformidades, a pele pode estar projetada em "tenda" sobre o fragmento
- Pode haver lesões associadas(fratura do tornozelo)
- Avaliar quadro neurovascular

TRATAMENTO

- Tipo I – tratamento conservador com imobilização em aparelho gessado
- Tipo II – devemos partir para redução da luxação rapidamente, seja de forma fechada ou aberta.
    - A redução fechada é realizada sob anestesia com uma tração suave e o pe é flexionado em direção plantar para levar o fragmento da cabeça a uma relação apropriada com o corpo. Deve-se evitar desvios em varo ou valgo dos fragmentos
        - Se a redução for obtida, realiza-se um gesso suropodalico em eqüino por 1 mês. Após esse período troca-se o gesso para uma posição plantígrada desde que não ocorra perda da redução por mais 2 meses
    - A redução aberta é necessária em 50% dos casos, realizada por uma incisão Antero-medial. Após a redução, realiza-se a fixação da fratura com fios ou parafusos e imobilização com aparelho gessado por 8 a 12 semanas
- Tipo III – 25% das lesões são expostas devendo ser tratadas como tal. Nas fraturas fechadas pode-se tentar uma redução fechada (muito difícil). A reducao deve ser feita na urgência e fixacao da fratura com fios ou parafusos. Podemos usar as vias universal, ou uma via medial com ou sem osteotomia do maléolo (melhor do que a secção do deltóide). A ferida deve ser mantida aberta se houver grande edema ou risco grande de infecção, devendo ser fechada no 2º tempo (5 a 7 dias). Deve ser colocado aparelho gessado após a cirurgia
- Tipo IV – deve ser tratada de acordo com o tipo 3 sendo a luxacao da talonavicular normalmente reduzida após a fixacao da fratura

COMPLICACOES

- Necrose ou infecção de pele
- Retardo de consolidação / pseudartrose
- Consolidação viciosa
- Artrose pos traumatica
- Necrose avascular do talus

NECROSE AVASCULAR DO TALUS

- Tipo 1 – 0-3%
- Tipo 2 – 20-50%
- Tipo 3 – 83-100%
- Tipo 4 - ~ 100%
- O diagnostico da necrose é radiográfico com o corpo talar inicialmente mostrando uma densidade maior comparativamente ao osso circunjacente. A melhor indicação radiográfica da viabilidade do corpo talar é o sinal de Hawkins que consiste numa zona de radioluscencia subcondral ao domus do talus visível entre a 6ª e a 8ª semana na radiografia do tornozelo em AP sujerindo a revascularizacao e o bom prognostico da necrose
- Se a necrose for sintomática, pode-se fazer a artrodese tipo Blair, ressecção do talus, fusão tibiocalcaneana ou tibiotalar.
- Na fase aguda deve-se evitar a descarga de peso. O tempo de ossificação é muito longo.

FRATURA DO TALUS (AAOS)

O talus e revestido por cartilagem articular em 60% da superfície. Os vasos nutrientes penetram pelas áreas não articulares, pelo seio do tarso.
As fraturas do talus incluem as fraturas do colo (mais comum), cabeca, corpo, lateral e posterior.

ANATOMIA:
A irrigação provem da artéria do canal do tarso (responsável por 50%, ramo de tibial posterior), artéria do seio do tarso (ramo da dorsal do pe + artéria peroneira) vasos superiores do colo, vasos do tubérculo posterior e vasos do ligamento deltóide.

Diagnóstico: RX (AP+P); TC se fratura complexa ou múltiplas fraturas, porém a necessidade de redução cirúrgica imediata pode excluir sua utilização.

Classificação (fratura do colo): **Hawkins**
1)vertical sem desvio (até 13% necrose)
2)desviada (com luxacao subtalar = até 50% necrose)

3)desviada com luxação ou subluxação do corpo (subtalar e tibiotársica = até 80% necrose a até 50% artrose)
4)luxação do corpo e da cabeça (subtalar e talonavicular). Introduzido por Canale e Kelly.

Tratamento: redução anatômica e manutenção da redução até a consolidação.
Tipo1: imobilização sem carga, c/ baixo risco de necrose.
Tipos 2 e 3: redução aberta e fixação (1-via medial: ant-post, 2-via medial e lateral : ant-post, 3-via post: post-ant). Pós operatório sem carga até consolidação.
* Sinal de Hawkins (bom prognostico) = ocorre na ausência de necrose (aumento da radioluscência na cúpula do tálus) atribuído à hipervascularização.
* Suspeita de necrose: PTB sem carga. Até 2/3 dos casos de necrose tem boa evolução clínica.

Complicações:
1) necrose (ausência de suprimento sanguíneo do tálus / talus com esclerose): suspeitada na ausência do sinal de Hawkins, após 6 a 8 semanas. RNM pode avaliar a necrose após 3 semanas. O paciente deve ficar sem carga até completa revascularização do tálus que pode durar de meses a anos.
2) artrose: tanto nos casos de necrose, como naqueles com lesão da cartilagem durante o acidente. Se sintomática: órtese inicialmente e cirúrgico na falha deste (artodese de Blair, artrodese tibiocalcaneana, artrodese pantalar).
3) consolidação viciosa: angulação dorsal limita dorsiflexão, varo (mais comum: sobrecarga lateral + dor na marcha).
4) pseudoartrose e retardo de consolidação são raros.

LESOES CONDRAIS DO TALUS (AAOS)

A maioria e mal diagnosticada no inicio, tratadas como entorse de tornozelo, sendo reconhecidas tardiamente.

Etiologia:
traumática : inversao do tornozelo
problemas isquemicos na região subcondral (fratura patológica)

Clinica: sintomas crônicos de dor, rigidez, edema, bloqueio.

Diagnostico:
RX (AP + P) 70% a 100% de diagnostico
Cintilografia nos casos com RX normal
RNM método não invasivo mais útil (demonstra estabilidade do fragmento e as condições da cartilagem)

Classificacao: Berndt e Harty

I) achatamento, sem fragmento visível
II) fragmento inserido
III) fragmento desinserido sem desvio
IV) fragmento desviado

Tratamento: baseado nos sintomas e no estagio da lesão.

Assintomático
tipos I,II e III: não necessitam de tratamento
tipoIV: RAFI

Sintomático
tipo I: redução da atividade
tipo II: imobilização gessada por 6 semanas (90% de sucesso)
tipo III (controvertido): lesao medial evolui melhor que a lateral. Por isso, lesão medial: tratamento conservador (1/3 necessitara de cirurgia). Lesão lateral tem indicação cirúrgica imediata (artroscopica ou céu aberto: menor agressão as partes moles e evita osteotomia maleolar na artroscopia, porem resultados a longo prazo são similares). Se a cartilagem esta intacta, perfurações com uma broca são suficientes.
tipo IV: RAFI com parafuso de Herbert ou parafuso de esponjosa sepultado. Quando o fragmento e pequeno para ser fixado: excisão e perfuração do leito para estimular formação de fibrocartilagem.

Prognostico: dado pela condição da cartilagem articular

Complicações: artrose (75% dos casos)

FRATURAS DO TALUS

I – ANATOMIA:

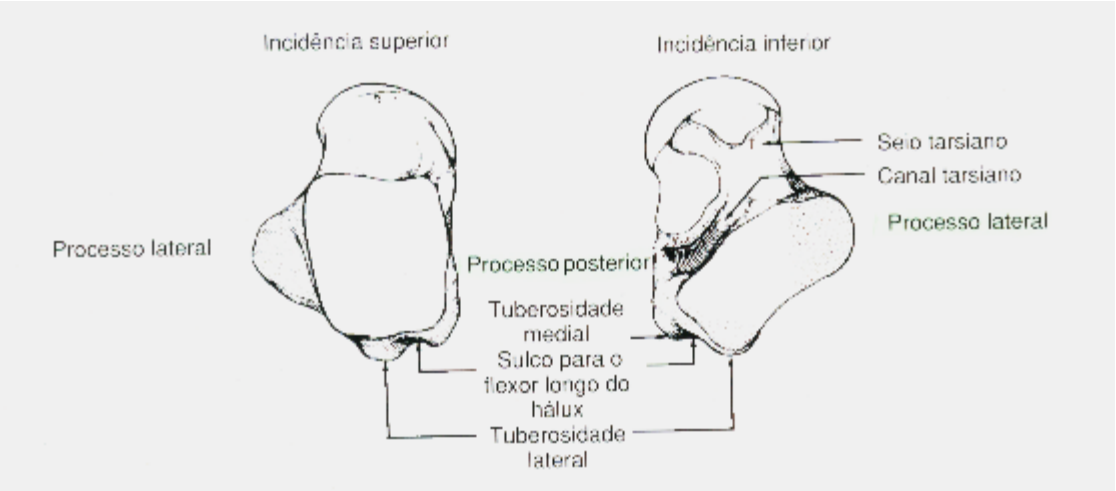

=> Aproximadamente 60% da superfície talar é coberta por cartilagem sendo a irrigação sanguínea feita na área restante revestida por cápsula e membrana sinovial. A vascularização penetra no canal(mais importante) e seio do tarso, face dorsal e posterior do colo talar onde anastomosam-se e irrigam o corpo. A cabeça talar é irrigada por ramos da artéria dorsal e do seio do tarso.

II – FRATURAS DO COLO:
=> Também conhecida como fraturas do aviador. Corresponde á 50% das fraturas do talus
=> Mais de 50% das fraturas do tálus são acompanhadas de outras lesões sendo a mais freqüente a fratura do maléolo medial. Cerca de 15 á 20% das fraturas são expostas .
=> Mecanismo de lesão: hiperdorsoflexão do, impactando o colo do tálus contra a tíbia

=> Classificação(Hawkins)

- Tipo I: fratura vertical sem deslocamento do colo talar
- Tipo II: fratura com deslocamento do colo e subluxação ou luxação da art subtalar
- Tipo III: fratura com deslocamento do colo e luxação da art subtalar e tibiotalar
- Tipo IV: fratura com deslocamento e luxação da art subtalar, tibiotalar e talonavicular

=> Quadro clínico: dor + deformidade muitas vezes com sofrimento da pele devido a projeção do fragmento(pele em tenda)

=> Rx em AP, Perfil Oblíqua. Incidência especial (melhor visualizar o colo): equinismo máximo + pronação de 15º + angulação cefálica(com a horizontal) do Rx á 75º

=> Tratamento: as fraturas sem desvio são tratadas conservadoramente com bota gessada por 08 á 10 semanas. As fraturas com desvio lesam o suprimento sanguíneo do tálus estas devem ser tratadas cirurgicamente(redução e fixação com FK ou parafuso interfragmentar)

=> Complicação:- necrose avascular: ocorre raramente no tipo I e comumente no tipo III. Diagnosticada radiologicamente em torno da 6º á 8º semana(sinais de esclerose do corpo talar). O Sinal de Hawkins serve para afastar a presença de necrose(em torno da 6º semana) e corresponde á radiolucência na cúpula talar devido á hipervascularização. Na necrose instalada inicialmente retira-se a carga e aguarda a revascularização. Se evoluir para dor incapacitante ou artrose grave indica-se a artrodese subtalar, talocrural ou peritalar

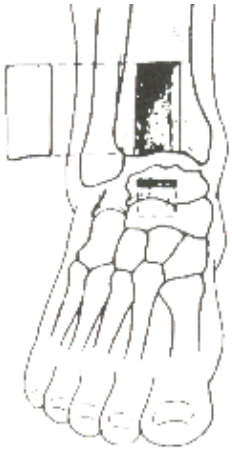

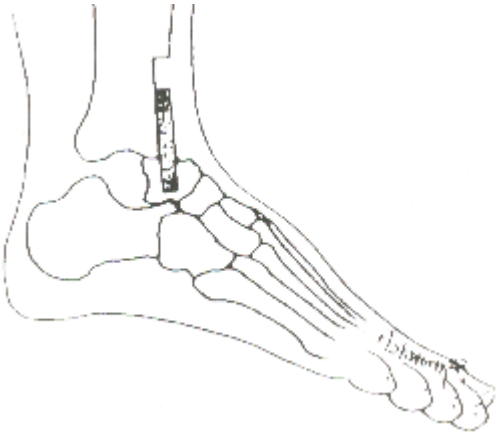

Fusão de Blair

- artrose pos traumática(complicação mais comum): secundária á necrose avascular, lesão da cartilagem articular na época do acidente, consolidação viciosa e imobilização longa(artrofibrose). Quando sintomática inicialmente opta-se por órtese se houver falha do trtamento conservador indica-se artrodese(Blair, tibiocalcânea ou pantalar)

- consolidação viciosa: angulação dorsal(limita a dorsoflexão), consolidação em varo(mais comum levando á sobrecarga lateral durante a marcha)

- pseudoartrose e retardo de consolidação: raros

III – FRATURAS DO CORPO :

=> São menos comuns que as fraturas do colo talar e o mecanismo de lesão é carga axial entre o pilão tibial e o calcâneo. Podem ocorrer fraturas do maléolo associadas.

=> As fraturas podem ser divididas em : compressão(20%), cisalhamento frontal ou sagital(33%), tubérculo posterior(20%), tubérculo lateral(19%), esmagamento(8%)

=> Nestas lesões a TC é importante para determinar o padrão de fratura que pode ocorrer no plano sagital, coronal ou horizontal.

=>Tratamento: - compressão: o tratamento é conservador se o afundamento não levar á inclinação secundária do talus. Se ele for significativo deve-se elevar o afundamento com enxerto esponjoso mantendo o pé sob distração (tração calcaneana ou fixador externo) para evitar o colapso até que haja consolidação.

- cisalhamento: devido aos deslocamentos entre os fragmentos e subluxação talocrural ou subtalar é necessário a redução aberta e fixação interna (parafuso). Mantem em imobilização por até 06 semanas, sem apoio.

- tubérculo posterior e lateral: geralmente compreende fragmentos que fazem parte da articulação talocrural e/ou subtalar, portanto o tratamento conservador só esta indicado se o deslocamento for < 01 mm. Nos demais casos esta indicada a redução aberta e osteossíntese com parafuso .

- esmagamento: são lesões de alta energia(cominutivas) geralmente associada á fraturas maleolares ou lesões de partes moles. O tratamento é com imobilização com mobilização quando houver evidência de consolidação, programando uma artrodese futura(devido á dor e artrose que pode acarretar).

IV – FRATURAS DA CABEÇA:

=> São lesões raras, geralmente causadas por uma força de impacto transmitida ao eixo longitudinal do pé que se encontra em flexão plantar.Pode associar-se com outras fraturas do tarso ou lesões da articulação de Lisfrank

=>Tratamento: conservador se não houver deformidade importante ou cirúrgico para retirar fragmentos pequenos soltos ou fixar fragmentos grandes .

V – LESÕES OSTEOCONDRAIS DO TÁLUS :

=> Também conhecida como osteocondrite dissecante do tálus, pode ser secundário á trauma(ângulo supero lateral) como também a isquemia subcondral(ângulo supero medial)

=> Existe um sistema de estadiamento baseado na artroscopia, RNM e Rx (classificação de Berndt e Harty)

Estágio	*Artroscopia*	*Ressonância Magnética*	*Radiografia (Berndt & Harty)*
I	Irregularidade e amolecimento da cartilagem articular, sem fragmento definido	Espessamento cartilaginoso e alterações de baixo sinal	Achatamento, sem fragmento visível
II	Fissura cartilaginosa, fragmento definido, sem desvio	Fissura cartilaginosa, baixo sinal atrás do fragmento indicando inserção fibrosa	Fragmento inserido
III	Fissura na cartilagem, fragmento definido e preso por camada de cartilagem articular	Fissura na cartilagem, alto sinal atrás do fragmento indicando sinovia entre o fragmento e o osso sub-condral	Fragmento desinserido sem desvio
IV	Corpo livre	Corpo livre	Fragmento desviado

=> Tratamento:

- Conservador: no estágio I se o paciente for sintomático indica-se apenas a redução de atividades e no estágio II imobilização por 06 semanas. Nestes estágios os fragmentos são estáveis necessitando apenas de proteção para permitir a revascularização e consolidação
- Cirúrgico : no estágio III e IV sintomático se o fragmento for grande fixa-o(parafuso de microfragmentos sepultado) caso contrário excisa-o e perfura o leito p/ estimular a formação de fibrocartilagem. Observe que este procedimento pode ser feito por artroscopia ou á céu aberto(osteotomia do maléolo para se ter aces