Fratura do escafóide – Resumo SBOT

- Osso do carpo mais frequentemente fraturado (70%).

Lesões que acometem o Carpo

Fraturas do escafóide	60 a 70%
Fratura arrancamento dorsal	10% (Piramidal)
Instabilidade carpal pós-traumática	10%
Fratura do semilunar	3%
Fratura outros ossos do carpo	7%

Dobyns e Linscheid
Rockwood and Green,1:1984

- A vascularização é retrógrada sendo feita por vasos ventrais-30%(porção distal) e dorsais-70-80%(ramos da art radial e que penetram pelo colo e irrigam a porção proximal).Nenhum vaso penetra pela cartilagem ou lig escafo-semilunar e em grande parte o osso é suprido por um único vaso intra-ósseo.
- Segundo Zancolli a vascularização é feita por 3 sistemas: volar - parte antero-lateral / sist lateral - tubérculo / sist dorsal - 2/3 proximais

- Na face ventral se inserem o lig transverso do carpo e o m. abdutor curto do polegar.

- Na face dorsal se insere o lig radiocárpico dorsal.

MECANISMO DE TRAUMA

- Queda com a mão espalmada causa compressão do seu dorso ou tração da parte ventral.
- A mão em desvio ulnar fratura o polo proximal e o desvio radial - polo distal.

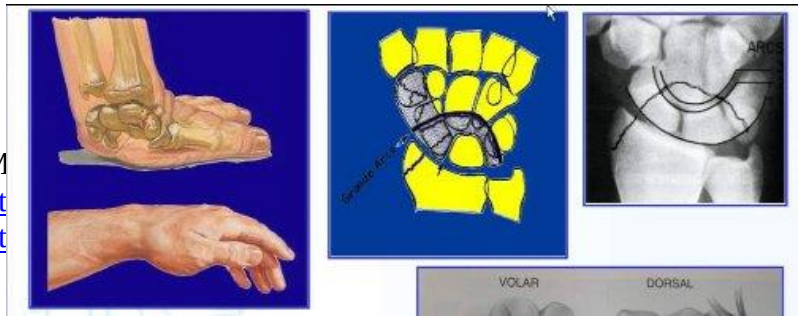

DIAGNÓSTICO

- História do mecanismo de trauma
- Dor a palpação na tabaqueira anatômica ou desconforto durante a pressão no tubérculo.
- Dor a compressão axial no polegar.
- Não há perda de mobilidade
- RX - **PA com punho fechado e força na flexão dos dedos e PA com desvio ulnar perfil e oblíqua e PA com desvio radial**
  PA – encurtamento escafóide
  Oblíquo – mostra todo o corpo do escafóide
  Perfil – mostra se o escafóide está mais oblíquo,horizontal...
- PA com punho fechado e força na flexão dos dedos - analisa melhor a ruptura do lig escafosseemilunar - disssociação escafossemilunar.
- PA com desvio ulnar - o escafóide fica melhor verticalizado e se ver melhor o traço de fratura.
- perfil e oblíqua - punho em neutro .Visualiza melhor a relação escafóide-semilunar e capitato-eixo do rádio.

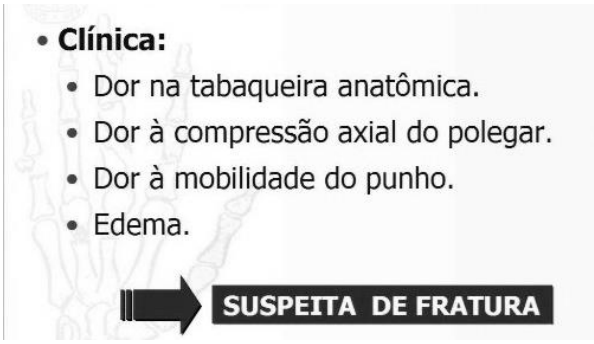

Se a fratura não é diagnósticada, mas existe a suspeita deve-se imobilizar o punho com gesso curto englobando o polegar por 15 dias e fazer novo RX.

- cisto no escafoide indica fratura com >6 semanas-antiga.

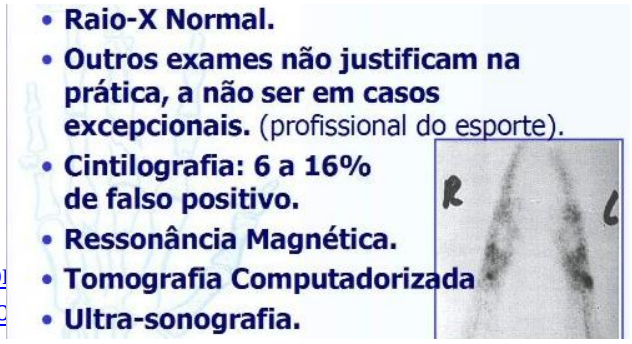

CLASSIFICAÇÃO

- 10% - POLO DISTAL
- 70% - CORPO
- 20% - POLO PROXIMAL(maior risco de necrose avascular)

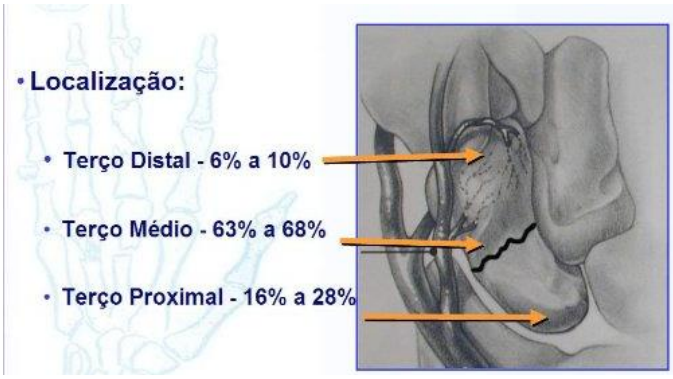

Classificação de Russe-direção do traço fratura

- Transverso - 60%
- Horizontal-Oblíquo - 35%
- Vertical-oblíquo - 5%(instável – traço pode cisalhar e desvio)

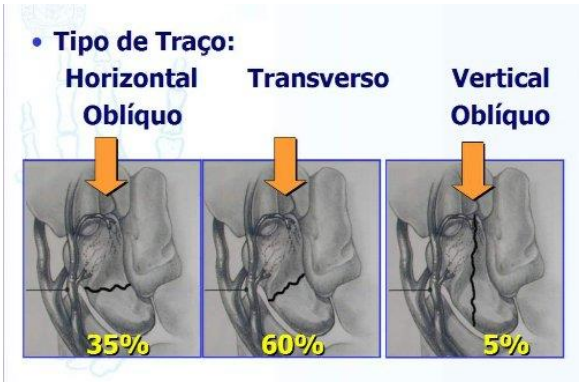

Classificação quanto desvio
Com desvio - >1mm
Sem desvio

Classificação quanto aos fragmentos
Simples
complexa

Classificação de Herbert-tempo e local

A - aguda-estável
A1 - tubérculo
A2 - corpo(incompleta)

B - aguda-instável

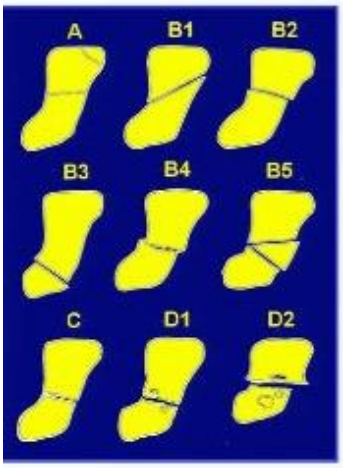

B1 - distal-oblíqua
B2 - completa do corpo
B3 - polo proximal
B4 - fratura/luxação trans-escafo-perilunar
B5 fratura cominuída

*instável = separação de 1mm entre os fragmentos ou desvio de 20o entre os fragmentos.

C - retardo de consolidação

D - pseudartrose
D1 - união fibrose
D2 – pseudartrose

TRATAMENTO

- Sem desvio e até 3 semanas = conservador(80% casos).Osteossíntese neste caso é tto de exceção(reabilitação precoce – ex:dentista)
- Na suspeita clínica de fratura = tratar como fratura
- **1/3 distal** – As fraturas do 1/3 distal consolidam bem independente da imobilização➔Gesso curto englobando o polegar por 4-6 semanas.Se não consolidar,manter por mais 4 semanas.

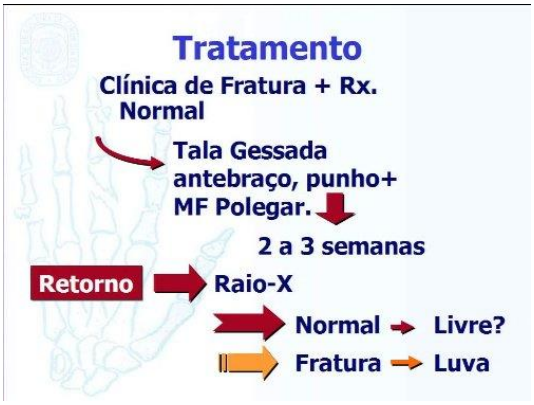

*Cotovelo a 90º,prono-supinação neutra e punho extendido 20o com desvio radio-ulnar neutro.

- **1/3 médio**

estáveis -gesso axilo-palmar por 6 sem seguido por gesso curto por mais 3 semanas.Se não consolidar fazer mais 3 semanas e se continuar sem consolidação (12 semanas) = cirurgia.

* gesso longo impede a prono-supinação e com isso evita a ação do lig radioescafocapitato.

* ao imobilizar o polegar evita-se a ação do abdutor curto e longo do polegar.se instáveis = cirurgia.Nesse caso não tratar simplesmente como fratura do escafóide e restaurar as relações entre os ossos do carpo evitando DISI ou VISI.

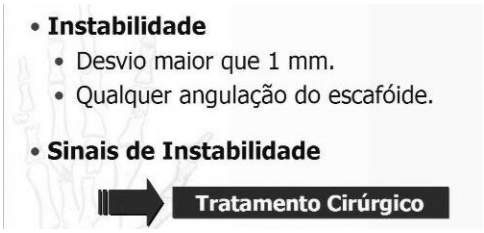

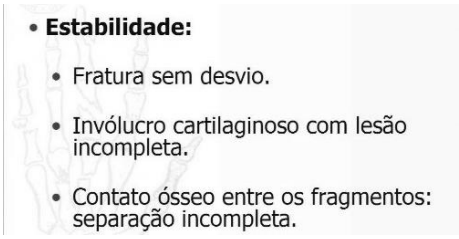

- **1/3 proximal** - O tratamento é o mesmo que para o 1/3 médio com maior tempo de imobilização devido ao grande risco de pseudartrose-cirurgia é mais indicada.(também o protocolo de 12 semanas).

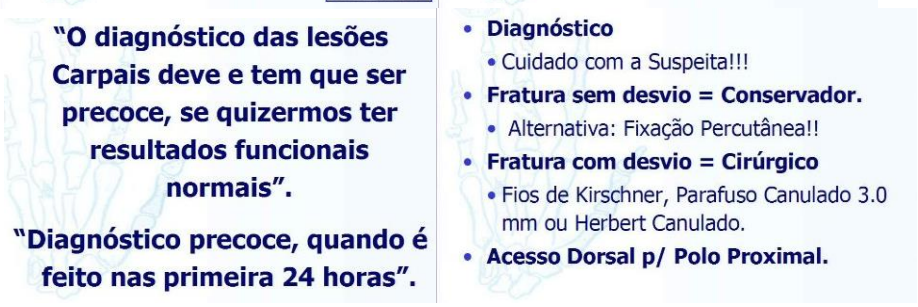

OBS: A consolidação percutânea consolida mais rápido que o tto conservador,e proporciona retorno mais rápido as atividades.

OBS2: As fraturas devem ser reduzidas anatomicamente

COMPLICAÇÕES

- PSEUDARTROSE -após 3-4m com tto adequado e sem consolidar

- ausência de diagnóstico/ líquido sinovial no foco (osteoblasto não prolifera)/ vascularização precária / desvio fragmentos e instab carpal.
- pseudartrose visível - dor+traço fratura.
- pseudartrose oculta - inicialmente assintomática e pode dar sintomas por 3 décadas.
- dor,fraqueza e diminuição amplitude de movimentos

Pseudartroses ocorrem

- **Por falta de diagnóstico de fraturas**
- **Por tratamento incorreto**
  - Imobilização por tempo insuficiente
  - Desvios maiores do que 1mm (instabilidade)
  - Traço de fratura oblíquo
  - Tipo de acidente (energia)
- **Por aspectos anatômicos e biomecânicos do osso**

instabilidade carpal

- por vascularização precária
- por liq.sinovial
- por â ou deslocamento da fratura
- por tto inadequado(gesso curto)

pseudartroses simples
pseudart. complexas – com artrose
com necrose
com colapso(SNAC – colapso avançado na escafóide)

CLASSIFICAÇÃO DA PSEUDARTROSE-Lichtman e Alnot

- Lichtman

I - pseudartrose simples-estável
não desviada/sem artrose

II - pseudartrose instável
desvio acima 1mm
ângulo escafolunar>70o
ângulo radiolunar>10o

III - pseudartrose com alteração degenerativa recente
artrose radioescafóide

IV - pseudartrose com alteração degenerativa antiga
artrose capitato-semilunar
artrose generalizada

Pseudartrose + afilamento da estilóide radial = artrose precoce

- Alnot

estágio I - pseudartrose linear

estágio IIA - leve reabsorção

IIB - pseudartrose instável/DISI/perda óssea palmar

estágio IIIA - pseudartrose instável/perda óssea palmar e artrose radio-escafóide

IIIB - artrose radiocarpal

TRATAMENTO PSEUDARTROSE

Enxertos ósseos: 1-não vascularizados – Matti-Russe / Diego-Fernandez
2-vascularizados | Pseudartroses antigas
Absorção(encurtamento)
Fracasso na Matti-Russe

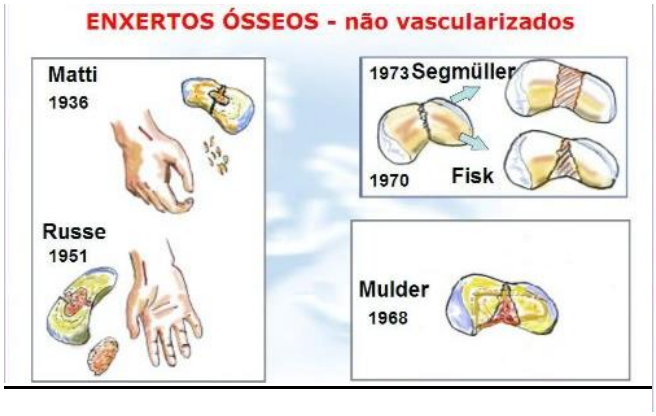

Enxero ósseo vascularizado
Dorsal –artérias ratinaculares 1-2(entre 1º e 2º compartimentos dorsais)
Volar – arco radiocarpal volar(Zeidenberg)
Artéria carpal palmar(Mathoulin) – pedículo curto não aceitando grandes deslocamentos

Estimulação elétrica -

- indicada se não houver instabil carpal ou artrose degenerativa
- requer gesso longo por 3-4m

- contra-indicada - pseudartrose sinovial / desvio fragmentos importante / colapso carpal / pseudartrose proximal e osteoartritre avançada.

Pseudartroses Simples:

Cirurgia de Matti-Russe

- enxerto ósseo e via de acesso volar(entre a art.radial e FRC) que procura preservar a vascularização do osso- consolida em 80-90% caso.'Sugeriu um enxerto ósseo vascularizado retirado da própria tuberosidade do escafóide ligado ao m. abdutor curto do polegar e transferido para o foco da pseudartrose.O m. pronador quadrado tambémpode ser usado.
- Fios de Kirschner
  - Simplicidade do método
  - Via de acesso ventral
  - Não usa material estranho
  - Enxerto autógeno(baixo custo)

Cirurgia de Diego Fernandez

- indicada nos casos em que há encurtamento significativo do escafóide e desvio dos fragmentos.Retirou enxerto da crista ilíaca com pedículo vascular da 2ª artéria metacarpal.
- Fios de Kirschner e parafusos de Herbert desde que não haja esclerose do fragmento proximal.

Pseudartroses complexas

Enxerto ósseo vascularizado dorsal do rádio distal – demanda mais tempo

- Bloqueio do plexo braquial
- Faz- se acesso pela tabaq anatômica tomando-se com os ramos dorsais do n. radial.
- Visualliza-se o retináculo dos extensores.
- Tendões do extensor curto e abdutor longo do polegar são afastados para palmar e m.extensor radial longo e curto do carpo são afastados para ulnar
- Remove-se osso esclerótico com osteótomo tanto do fragmento proximal como distal.
- Oenxerto vascularizado é preparado no rádio distal com cauterização da artéria supra-retinacular 1-2 a 3-4mm proximal ao enxerto.
- Destaca-se o enxerto de proximal para distal com o retináculo que contém a artéria.

- Confecciona –se o enxerto baseado na área receptora e em seguida abre-se o garrote e abserva-se o sangramento do enxerto.
- Fixa-se o enxerto com fios de kirschner e sutura-se a pele e subcutâneo.
- Imobiliza-se o punho com TG incluindo o polegar.
- Retira-se os fios k com 6 sem e mantém a TG até a consolidação.

Enxerto ósseo vascularizado ventral do rádio distal

- Baseia-se no arco palmar,ramo da artéria radial.
- A incisão é sobre o flexor radial do carpo afastando-o e rompendo a fáscia para acesso ao pronador quadrado
- Afasta-se omúsculo proximalmente expondo-se o arco palmar que é dissecado até a art radio-ulnar distal.
- Retira-se o enxerto de 1cm3 e coloca-o no escafóide após retirar a esclerose

- O escafóide é reduzido e fixado com parafuso Herbert 2.0mm

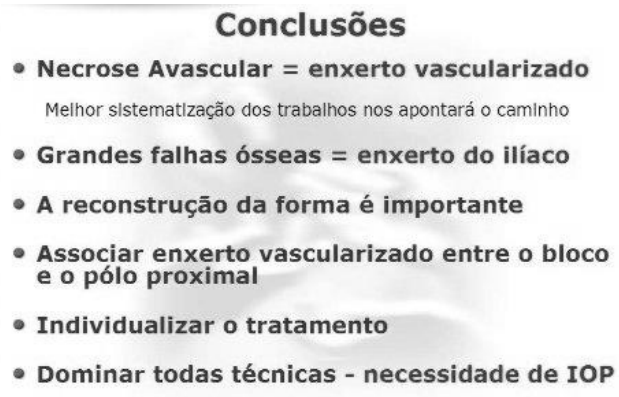

Em caso de SNAC➔ cirurgias de salvação

Cirurgia de salvação – tentativa de preservar a função quando outros métodos falham ou quando o método tradicional indicado implica em maior prejuízo funcional.

- **Estiloidectomia do rádio** – melhora a dor mas o processo degenerativo continua.Indicada nos casos de artrose local,diminuição espaço entre escafóide e rádio e desvio radial doloroso.

- **Artroplastia do escafóide** – Substituição e interposição.Na técnica de substituição o mais usado é a prótese de silicone Swanson – muita instabilidade carpal e sinovite.A de interposição podeser usada com uso de gordura,fáscia ou tendão.

- **Carpectomia proximal** – resseca-se a fila carpal proximal com melhora funcional e indicada se capitato e fosseta do semilunar em bom estado.Também causa artrose mas é melhor que artrodesedo punho.O maior incoveniente é o impacto do rádio com trapézio-trapezóide final.

- **Artrodese dos 4 cantos** – retira-se o escafóide e atrodesa semilunar,capitato,piramidal ehamato.

  Alivia a dor
  Mantém mobilidade – 40-50% da mobilidade normal

Indicações:

- Todas as patologias que afetam a art.radio-escafóide.
- Falhas em cirrugias anteriores para instabilidades
- Artrite radioescafóide pós traumática
- SNAC e SLAC

- **Remoção do fragmento proximal** – fragmento com<1/5 do escafóide e falha em procedimento anterior.

- **Neurectomia** – cirurgia de exceção onde se pretende preservar os movimentos comalívio da dor.

- **Artrodese do punho** – quando tudo falha!!!

- **Métodos combinados**

CONSOLIDAÇÃO VICIOSA – “lumpback”-corcova do escafóide

- Colapso carpal e alteração da cinemática carpal = dor,fraqueza limitação de movimento e artrose degenerativa.
- <6m- osteotomia
- >1ano – se deformidade<20º - resultado esperado é bom.
  >20º - sem artrose – osteotomia
  com artrose – procedimento depende doestado da artrose.

Bibliografia
Clínica ortopédica – Lesões traumáticas do punho
Vol -2 Número – 3 pg.745-770
Aula Clube da mão
Resumo Costa-costa

Fraturas do carpo - exceto escafóide - resumo sbot

- Apenas 10% das fraturas do carpo são isoladas
- O escafóide é o osso mais fraturado(70%), o restante(30%).

A articulação do punho tem movimento em 2 planos:

- flexo-extensão -
  art radiocárpica - flexão

art mediocárpica - extensão

- abdução-adução -
  desvio radial - mediocarp.
  desvio ulnar - radiocarp.

Contudo,a movimentação é mais complexa do que isso havendo rotação entre os ossos surgindo o conceito de colunas:

- central - capitato e semilunar e 4 ossos da fileira distal relacionadas a flexo-extensão
- lateral(móvel) - escafóide,trapézio e trapezóide que se move ao redor da coluna central
- medial - piramidal e pisiforme

*O pisiforme não participa da art punho - osso sesamoide.
*na verdade a art semilunar-capitato não fica limitada a flexo-extensão,assim como a hamato-piramidal e a escafo-trapézio-trapezóide pois apresemtam movimento de lateralidade no desvio ulnar e radial. Daí surge o conceito do **"anel oval de Lichtman"**

Fraturas do semilunar

- São raras as que podem ser distintas da enfermidade de Kienböck.
- Mecanismo - queda com punho extendido - comprime o semilunar entre o rádio e capitato.
- Em 80% casos o osso é bem vascularizado(irrigação pelos 2 polos-prox e distal).Em 20% apenas pelo polo palmar - propensão a Kienböck.
- Classificação:
  I - pólo volar(mais freq)
  II - avulsão lig dorsal("chip fracture")
  III - pólo dorsal
  IV - longitudinal do corpo
  V - transversa do corpo
- Diagnóstico - tomografia.
  Rx é de difícil identificação.
- Lesões associadas - frat capitato/rádio distal/metacarpo
- Tratamento - a maioria é do tipo I e II
  - tipo I - sem sesvio - consevador(TG por 4 sem).
  com desvio - RAFI.
- Tipo II - TG antebraquipalmar por 3 sem

Fraturas do piramidal

- 2a mais frequente do carpo
- Varia de avulsões simples a fraturas complexas

Avulsão dorsal - impacto em hierextensão com desvio ulnar - trauma contra estilóide ulnar.

Fratura do corpo piramidal - queda com mão flexão dorsal e desvio ulnar ou trauma direto no dorso do punho.

- Diagnóstico - Rx perfil e oblíquo

- TTO - avulsão-TG antebraquipalmar(antbp)por 3 sem
  frat corpo - TG antbp por 6 sem.

- Piramidal não tem problemas de necrose - abundante vasc.

Fraturas do pisiforme

- raras
- mecanismo - trauma direto hipotenar
- Classificação:
  tipo I - transversa
  II - longitudinal
  III - cominutivaa
- Dianóstico - Rx com punho em 30o flexão(melhor) + incidência para túnel carpo.

- Clínica de compressão n. ulnar pode ocorrer.

- Não confundir no esqueleto imaturo com fratura cominutiva

- TTo - Sem desvio - TG antbp por 3-4 sem
  Se pseudartrose ou artrose pisiforme-semilunar = ressecção pisiforme.

Fraturas do trapézio

- raras
- indiretas
  avulsão crista - retináculo flexor
  do lado radial - lig colateral radial
- diretas - trauma sobre o corpo pelo objeto ou pelo 1 mtc levando-o contra o escafóide ou estilóide radial
- clínica-corpo - dor,edema e limitação funcional.Pode causar STC.
  crista - dor distal ao tub escafóide
- Diagnóstico - Rx frente,oblíqua e perfil do punho + frente e perfil da trapeziometacárpica + incidência para tunal carpo(fratura da crista)
- TTO
  corpo e marginais com pequenos fragmentos-conservador(gesso por 4 semanas)

  com desvio - RAFI com reconstrução superf articular(fios k ou parafusos).
  cominutivas - ressecar e interpor tendão.
  fratura da crista com >90 dias - ressecção fragmento por via palmar.

Fraturas do trapezóide

- raríssimas
- geralmente trauma indireto - 2mtc ou ft-lx complexas
- diagnóstico - tomografia
- tto - isoladas -sem desvio ou pequenas avulsões= gesso por 3 semanas
  fragmentos maiores ou com desvio - RAFI

Fraturas do capitato

- fratura rara - osso no centro dpo carpo
- Fraturas com desvio do colo podem causar transtornos de consolidação como no escafóide - fluxo retrógrado pelos vasos distais
- mecanismo - truma direto no dorso do punho
- diagnóstico - Rx frente,perfil e oblíqua de 30o - capitato alongado. fratura melhor vista no perfil.
- TTO - sem desvio - TG antbp por 6 sem
  com desvio - RAFI com fios K e/ou parafusos Herbert.
- Sîndrome de Fenton - fratura escafóide + luxação perisemilunar = capitato fica preso ao semilunar e pode girar 180o em relação a sua posição original. O tto é cirúrgico.Pode haver necrose escafo-capitato de prognóstico variável.

Fraturas hamato

- raras
- mecanismos:
  direto - fratura do gancho por trauma hipotenar
  indireto - lig piso--hamato
- dor+ edema hipotenar+ pode causar síndrome compressão canal Guyon(n.ulnar) e/ou lesão tendão flexor 5o dedo por atrito na fratura.
- manobra diagnóstica - flexão IF do 4o e 5o dedos contra resistência.
- Rx - PA,perfil e oblíqua punho para fraturas do corpo hamato.Se fratura processo unciforme(gancho) - incidência para túnel carpo.
- TTO - fraturas recentes:
  i. fratura gancho - TG antbp 6-8 sem e excisão gancho se perdistir sintomas
  ii. fratura corpo - geralmete longitudinal e associadas a ft-lx 4-5a carpo-metacarpianas:
     sem desvio - TG 4 sem
     Com desvio ou lux assoc - RAFI
- fraturas antigas - RA e artrodese

Bibliografia
Clínica ortopédica - lesões traumáticas do punho - Pardini
pg 773 a 782.

FRATURAS DO ESCAFÓIDE

I – GENERALIDADES :

- É a segunda fratura mais comum do punho e a mais comum dos osso do carpo.Justamente pois localiza-se entre as 2 fileiras sendo o mais acometido(70%).Os outros 30% é para os outros ossos do carpo.
- O escafóide flexiona-se durante a flexão do punho e no desvio radial ; estende-se na extensão do punho e no desvio ulnar
- O escafóide repousa á 45° c/ o eixo longitudinal do punho
- Segundo Gelberman a vascularização do escafóide consiste de um feixe volar que penetra no tubérculo (irrigando 30% da parte distal) e um feixe dorsal que penetra no colo (irriga 80% da porção proximal). O restante da vascularizção é feita por um único vaso intra-ósseo.
- 80% penetra distal e dorsal e 20% penetra pelo tub escafóide
- A vascularização é retrógrada sendo feita por vasos ventrais-30%(porção distal) e dorsais-70-80%(ramos da art radial e que penetram pelo colo e irrigam a porção proximal).Nenhum vaso penetra pela cartilagem ou lig escafo-semilunar e em grande parte o osso é suprido por um único vaso intra-ósseo.
- 2 sistemas vasculares: látero-volar(principal) e dorsal que suprem 2/3 proximais e sistema distal que supre a tuberosidade.O pólo proximal é o de irrigação mais pobre – pode sofrer necrose
- É pelo dorso do pólo distal que penetra m os vasos do pólo proximal e tub escafóide.Fraturas próximas da entrada da última artéria nutridora = prejuízo ao pólo proximal.Falta de vascularização não significa falta de consolidação,mas necessita de menos material de síntese.

- Segundo Zancolli a vascularização é feita por 3 sistemas: volar - parte antero-lateral (principal) e sist dorsal - 2/3 proximais.O sistema distal supre a tuberosidade do escafóide.O pólo proximal é o mais carente de irrigação – maior risco de necrose.A falta de vascularização implica em usar menos material de síntese no tto cirúrgico.

- Toda a circulação deriva da artéria radial diretamente ou do seu ramo palmar superficial

- 30% tem circulação invertida com o pólo proximal sendo o mais perjudicado para consolidação

- 4/5 do osso é coberto por cartilagem com apenas 1/5 para penetração de vasos
- Na face ventral se inserem o lig transverso do carpo e o m. abdutor curto do polegar.
- Na face dorsal se insere o lig radiocárpico dorsal.

II – MECANISMO DE TRAUMA :

O escafóide fratura-se ao sofrer compressão contra o rádio estando a parte proximal estabilizada entre o rádio e o capitato e a parte distal desvia-se (flexiona-se) pois não tem suporte."Queda com punho hipextendido". Ocorrem mais em pacientes jovens vítimas de queda, lesão no esporte ou acidente automobilístico. São incomuns em crianças pois a fise do radio distal falha primeiro(mais fraca) assim como no idoso a metáfise radial que encotra-se osteopênica

- A mão em desvio ulnar fratura o polo proximal e o desvio radial - polo distal.

III – QUADRO CLÍNICO :

História do mecanismo de trauma

➔ Dor á palpação na tabaqueira anatômica, na tuberosidade do escafóide(face palmar) ou no pólo proximal(distal ao tubérculo de lister)

➔ Dor a compressão axial no polegar.

➔ Dor nos extremos de movimentação

➔ Tumefação e equimose só está presente nos casos de fratura – luxação

➔ Pela pobreza de sintomas, muitas vezes, o diagnóstico passa despercebido.

IV – RADIOLOGIA : Avaliar a história do trauma

➔ Rx em AP :

PA com punho fechado e força na flexão dos dedos - analisa melhor a ruptura do lig escafosseemilunar - disssociação escafossemilunar.

PA com desvio ulnar - o escafóide fica melhor verticalizado e se ver melhor o traço de fratura.

➔ Perfil (avaliar o alinhamento dos osso do carpo) – 3º metacarpo em discreta extensão.

➔ Oblíquo(30º de pronação e 30º de supinação)e Incidência do Escafóide(AP + supinação de 30º + desvio ulnar / coloca o escafóide em perfil verdadeiro)
perfil e oblíqua - punho em neutro .Visualiza melhor a relação escafóide-semilunar e capitato-eixo do rádio.

➔ Em caso de fraturas instáveis as incidências em movimentação do punho evidenciam melhor o desvio da fratura .
➔ Havendo dúvidas em relação ao diagnóstico a cintilografia c/ Tecnécio, TC(melhor método p/ detectar desvio) e RNM são recomendados, nesta ordem de preferência.
➔ A pseudoartrose do escafóide diferencia-se radiograficamente da fratura aguda pela reabsorção no foco de fratura, espaço entre os fragmentos, esclerose subcondral .

Se a fratura não é diagnósticada, mas existe a suspeita deve-se imobilizar o punho com gesso curto englobando o polegar por 15 dias e fazer novo RX.

➔ cisto no escafoide indica fratura com >6 semanas-antiga.

VI – CLASSIFICAÇÃO :
As fraturas de escafóide são classificadas de acordo com a localização e estabilidade . De acordo c/ a localização elas podem ser :

Anatômica:
- cintura (80%) : o tempo de consolidação vai de 10 á 12 semanas
- pólo proximal(15%) : o tempo de consolidação vai de 10 á 20 semanas
- tuberosidade(4%) : o tempo varia de 04 á 06 semanas(porção mais distal)
- pólo distal(1%) : o tempo varia de 10 á 12 semanas

1/3 médio(70%), *1/3 proximal(15%) e 1/3 distal(10%) – O tempo de consolidação aumenta de distal para proximal.A chance de consolidação aumenta de proximal para distal.

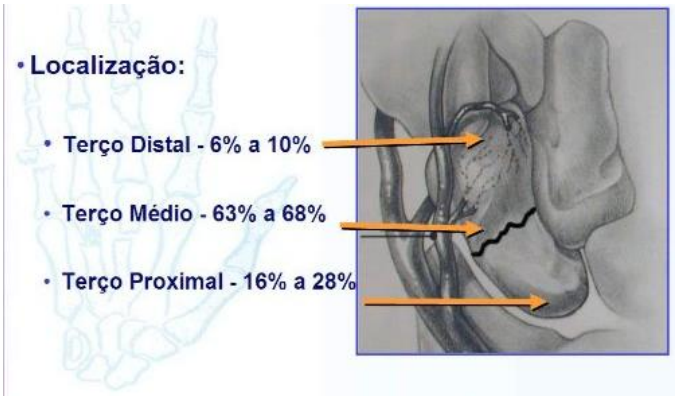

Classificação de Russse

Transversa (60%)

Oblíqua horizontal (35%)

Oblíqua vertical(5%)*

- fraturas de pior prognóstico – pseudartrose

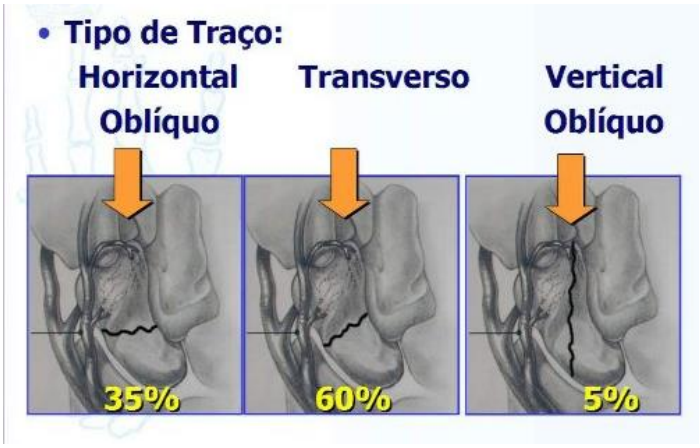

Em relação á estabilidade as fraturas instáveis são aquelas que apresentam desnível de 01 mm ou mais além de uma angulação dorsal.

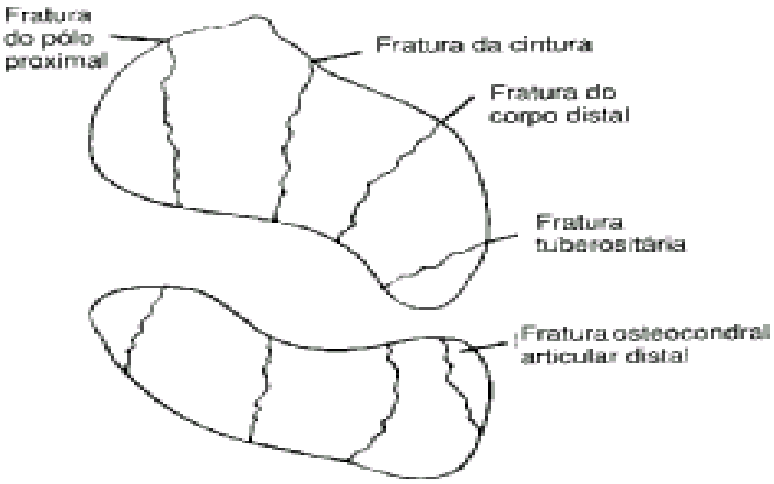

Em 1990, Herbert apresentou uma classificação que combina localização, instabilidade e prognóstico, inclusive retardo de consolidação e pseudoartrose :

Classificação de Herbert-tempo e local

A - aguda-estável
- A1 - tuberosidade
- A2 - corpo(incompleta)

B - aguda-instável
- B1 - distal-oblíqua
- B2 - completa do corpo
- B3 - polo proximal
- ***B4 - fratura/luxação trans-escafo-perilunar***

*instável = separação de 1mm entre os fragmentos ou desvio de 20o entre os fragmentos.

C - retardo de consolidação(>4m) –ainda pode consolidar com tto conservador
* o tempo de consolidação aumenta de distal para proximal e a melhor chance de consolidação aumenta de proximal para distal.As fraturas do 1/3 proximal e as oblíquas verticais são as de pior prognóstico - pseudartrose

D – pseudartrose – consolidação só com cirurgia
- D1 - união fibrose
- D2 – pseudartrose

Classificação AO

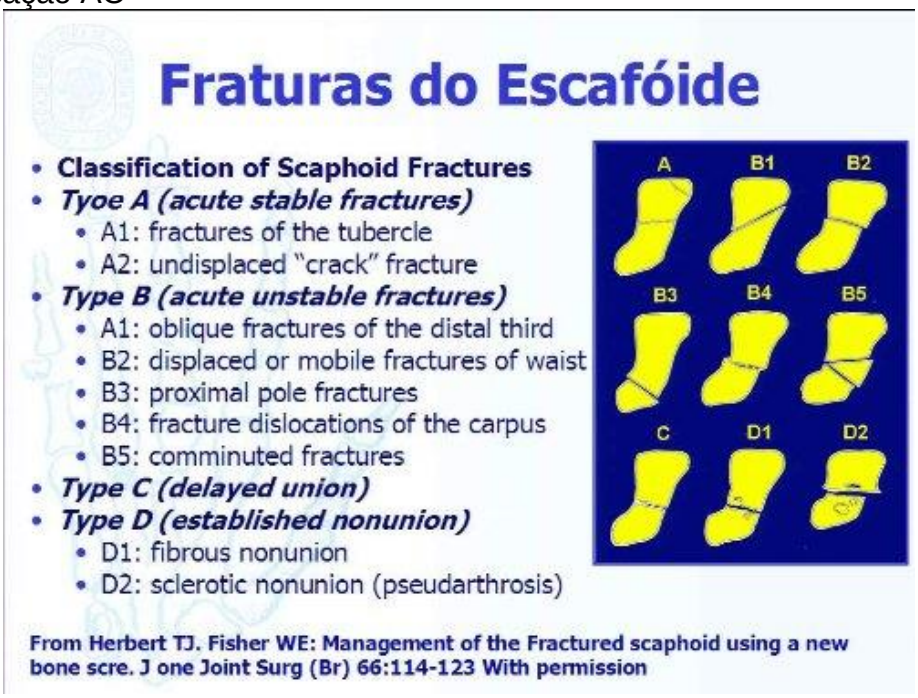

VII – TRATAMENTO :

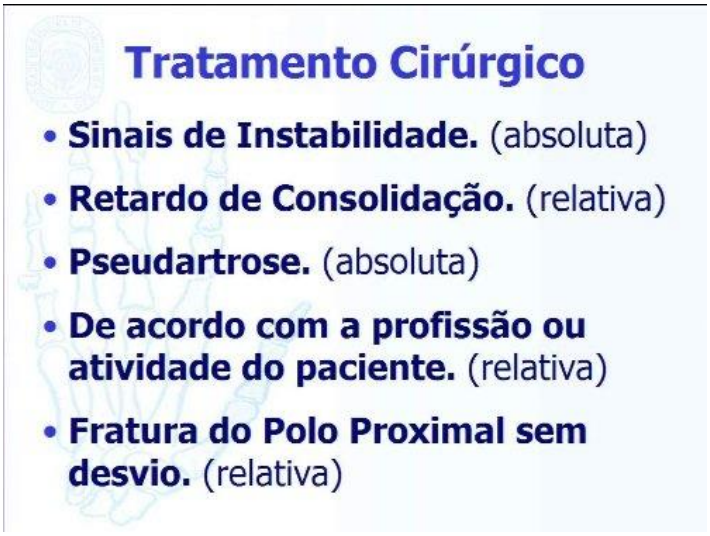

O tratamento das fraturas do escafóide varia com a localização e o traço da fratura

A – Sem desvio - até 3sem sem desvio = conservador

As fraturas da tuberosidade e do pólo distal do escafóide são melhor tratadas com imobilização em luva gessada(englobando o polegar) por 04 á 06 semanas . *punho deve ficar extendido 20o com desvio radio-ulnar neutro.

As fraturas do terço médio ou colo do escafóide s/ desvio consolidam com aparelho gessado áxilo palmar(devido ao lig radioescafocapitato que passa á nível do colo e c/ a pronossupinação pode deslocar a fratura) por 06 semanas sendo substituído em seguida por um gesso curto por mais 03 semanas. Em ambas imobilizações o gesso deve pegar o polegar p/ evitar a que a abdução deste mobilize o foco. Se após as 09 semanas ainda não houver consolidação utiliza o gesso por mais 03 semanas e se mesmo assim não consolidar opta-se pelo procedimento cirúrgico .

* ao imobilizar o polegar evita-se a ação do abdutor curto e longo do polegar.se instáveis = cirurgia.Nesse caso não tratar simplesmente como fratura do escafóide e restaurar as relações entre os ossos do carpo evitando DISI ou VISI.

As fraturas do 1/3 proximal do escafóide devido a precária vascularização da área apresenta dificuldade em consolidar e quanto mais proximal for a fratura mais difícil será a consolidação. Quando o fragmento proximal for menor ou igual á 1/5 do tamanho do osso a taxa de necrose avascular chegará á quase 100% . Portanto o tratamento p/ esses casos é semelhante ao do 1/3 médio porém c/ um tempo de imobilização maior. Se no decorrer do tratamento observar falta de consolidação opta-se pelo tratamento cirúrgico .

B – Com desvio:

As fraturas com desvio são por definição aquelas com degrau de 01 mm ou mais de 60º de angulação escafossemilunar ou 15º de angulação semilunocapitata. O tratamento preconizado é a redução anatômica e fixação (com fios de kirschner), pois o desvio é sinal de instabilidade cárpica (seja por luxação ou lesão ligamentar) que é uma das causas de pseudoartrose. Após a fixação é utilizado um aparelho gessado axilo-palmar por 08 semanas, quando se retira o fio e coloca um gesso curto de braço até que a consolidação se torne evidente radiograficamente. Uma outra forma de osteossíntese do escafóide é o uso de parafuso de compressão(parafuso de Herbert), porém o Rockwood só recomenda p/ as fraturas do pólo proximal com desvio e fraturas-luxação.

VIII – COMPLICAÇÕES :

As principais complicações de fraturas do escafóide são , pseudo artrose(mais comum), necrose avascular, artrose pós-traumática e consolidação viciosa . Tais complicações decorrentem da característica vascular do próprio osso, da falta de diagnóstico ou tratamento inadequado(tipo de imobilização ou imobilização por curto período de tempo).

- PSEUDARTROSE -após 3-4m com tto adequado e sem consolidar
- ausência de diagnóstico/ líquido sinovial no foco (osteoblasto não prolifera)/ vascularização precária / desvio fragmentos e instab carpal.
- pseudartrose visível - dor+traço fratura.
- pseudartrose oculta - inicialmente assintomática e pode dar sintomas por 3 décadas.
- dor,fraqueza e diminuição amplitude de movimentos

O quadro clínico da pseudo artrose consiste em dor, fraqueza e diminuição da amplitude de movimentação do punho estando presente desde do início ou manifestando-se com o inicio das alterações artrósicas ou depois de um novo trauma do punho. Portanto esta patologia também pode ser um achado casual(assintomáticas).

CLASSIFICAÇÃO DA PSEUDARTROSE-Lichtman e Alnot

- Lichtman

I - pseudartrose simples-estável
não desviada/sem artrose

II - pseudartrose instável
desvio acima 1mm
ângulo escafolunar>70o
ângulo radiolunar>10o

III - pseudartrose com alteração degenerativa recente
artrose radioescafóide

IV - pseudartrose com alteração degenerativa antiga
artrose capitato-semilunar
artrose generalizada

- Alnot

estágio I - pseudartrose linear

estágio IIA - leve reabsorção

IIB - pseudartrose instável/DISI/perda óssea palmar

estágio IIIA - pseudartrose instável/perda óssea palmar e artrose radio-escafóide

IIIB - artrose radiocarpal

Resumo Sbot

TRATAMENTO PSEUDARTROSE

O tratamento independente da sintomatologia é cirúrgico e p/ os casos em que não há artrose radiocárpica utiliza-se a enxertia óssea, onde existem muitas técnicas e a mais utilizada é a técnica de Matti-Russe(colocação de enxerto ósseo esponjoso em uma janela retangular feita no foco da pseudoartrose estendendo-se de um fragmento ao outro).O escafóide é fixado com fios de kirschner e o punho imobilizado em gesso longo por 06 semanas seguido de gesso curto por mais 06 semanas. Em idoso, não aconselhada.

Se não operar = osteoartrite

Existem outras técnicas de enxertia óssea como o enxerto ósseo vascularizado (do rádio dorsal, volar, 1º ou 2º mtc), enxerto em cunha de Diego Fernandez. Porém independente da técnica utilizada é necessário a redução correta do escafóide evitando a artrose decorrente da incongruência articular do carpo.

Nos casos de pseudoartrose c/ artrose rádiocarpica existem outras técnicas que dependerá da extensão do acometimento, como : estilóidectomia(artrose na estilóide radial), carpectomia proximal(artrose radioescafóidecom capitato e fossa semilunar sem artrose), ressecção do escafóide + artrodese semiluno-capitato-hamato-piramida(=artrose dos 4 cantos), artroplastia total do escafóide, e até mesmo a neurectomia do carpo (Europa) .

Mais aqui:
http://traumatolo
http://www.traun

Estimulação elétrica -

- indicada se não houver instabil carpal ou artrose degenerativa
- requer gesso longo por 3-4m
- contra-indicada - pseudartrose sinovial / desvio fragmentos importante / colapso carpal / pseudartrose proximal e osteoartritre avançada.

Cirurgia de Matti-Russe

- enxerto ósseo e via de acesso volar (entre o FRC e artéria radial)que procura preservar a vascularização do osso- consolida em 80-90% caso.'Sugeriu um enxerto ósseo vascularizado retirado da própria tuberosidade do escafóide ligado ao m. abdutor curto do polegar e transferido para o foco da pseudartrose.O m. pronador quadrado tambémpode ser usado.
- Fios de Kirschner

Cirurgia de Diego Fernandez

- indicada nos casos em que há encurtamento significativo do escafóide e desvio dos fragmentos.Retirou enxerto da crista ilíaca com pedículo vascular da 2ª artéria metacarpal.
- Fios de Kirschner e parafusos de Herbert desde que não haja esclerose do fragmento proximal.

Enxerto ósseo vascularizado dorsal do rádio distal –

- Bloqueio do plexo braquial
- Faz- se acesso pela tabaq anatômica tomando-se com os ramos dorsais do n. radial.
- Visualliza-se o retináculo dos extensores.
- Tendões do extensor curto e abdutor longo do polegar são afastados para palmar e m.extensor radial longo e curto do carpo são afastados para ulnar
- Remove-se osso esclerótico com osteótomo tanto do fragmento proximal como distal.
- Oenxerto vascularizado é preparado no rádio distal com cauterização da artéria supra-retinacular 1-2 a 3-4mm proximal ao enxerto.
- Destaca-se o enxerto de proximal para distal com o retináculo que contém a artéria.
- Confecciona –se o enxerto baseado na área receptora e em seguida abre-se o garrote e abserva-se o sangramento do enxerto.
- Fixa-se o enxerto com fios de kirschner e sutura-se a pele e subcutâneo.

- Imobiliza-se o punho com TG incluindo o polegar.
- Retira-se os fios k com 6 sem e mantém a TG até a consolidação.

Enxerto ósseo vascularizado ventral do rádio distal

- Baseia-se no arco palmar,ramo da artéria radial.
- A incisão é sobre o flexor radial do carpo afastando-o e rompendo a fáscia para acesso ao pronador quadrado
- Afasta-se omúsculo proximalmente expondo-se o arco palmar que é dissecado até a art radio-ulnar distal.
- Retira-se o enxerto de 1cm3 e coloca-o no escafóide após retirar a esclerose
- O escafóide é reduzido e fixado com parafuso Herbert 2.0mm

Outros procedimentos - quando existe algum grau de degeneração cartilaginosa.

- **Estiloidectomia do rádio** – melhora a dor mas o processo degenerativo continua.Indicada nos casos de artrose local,diminuição espaço entre escafóide e rádio e desvio radial doloroso.

- **Artroplastia do escafóide** – Substituição e interposição.Na técnica de substituição o mais usado é a prótese de silicone Swanson – muita instabilidade carpal e sinovite.A de interposição podeser usada com uso de gordura,fáscia ou tendão.

- **Carpectomia proximal** – resseca-se a primeira fila carpal commelhora funcional e indicada se capitato e fosseta do semilunar em bom estado.Também causa artrose mas é melhor que artrodesedo punho.

- **Artrodese dos 4 cantos** – retira-se o escafóide e atrodesa semilunar,capitato,piramidal ehamato.

- **Remoção do fragmento proximal** – fragmento com<1/5 do escafóide e falha em procedimento anterior.

- **Ressecção do escafóide com artrodese dos ossos do carpo**

- Neurectomia – cirurgia de exceção onde se pretende preservar os movimentos comalívio da dor.

- **Artrodese do punho** – quando tudo falha!!!

- **Métodos combinados**

CONTRA-INDICAÇÕES A CIRURGIA

- OSTEOARTRITE
- NECROSE
- FRAGMENTO PROXIMAL PEQUENO
>35 ANOS(CONTROVÉRSIAS)

CONSOLIDAÇÃO VICIOSA – “lumpback”-corcova do escafóide

- Colapso carpal e alteração da cinemática carpal = dor,fraqueza limitação de movimento e artrose degenerativa.
- <6m- osteotomia
- >1ano – se deformidade<20º - resultado esperado é bom.
  >20º - sem artrose – osteotomia
  com artrose – procedimento depende doestado da artrose.

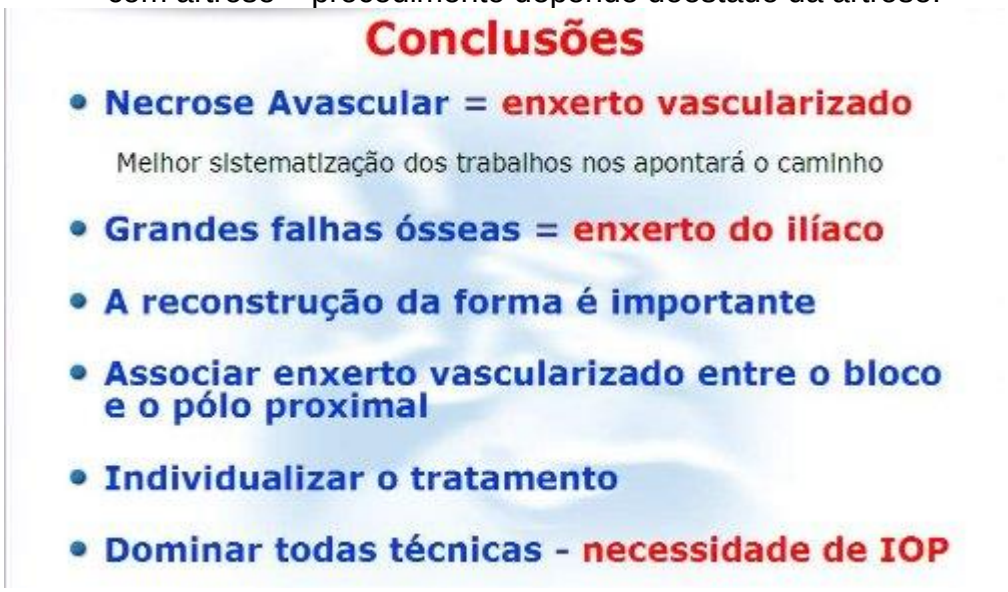

Fraturas do carpo - exceto escafóide - resumo sbot

- Apenas 10% das fraturas do carpo são isoladas

- O escafóide é o osso mais fraturado(70%), o restante(30%).

(escafóide palpável no assoalho da tabaqueira anatômica com desvio ulnar)

A articulação do punho tem movimento em 2 planos:

- flexo-extensão -
  art radiocárpica - flexão
  art mediocárpica - extensão

- abdução-adução -
  desvio radial - mediocarp.
  desvio ulnar - radiocarp.

Contudo,a movimentação é mais complexa do que isso havendo rotação entre os ossos surgindo o conceito de colunas:

  - central - capitato e semilunar e 4 ossos da fileira distal relacionadas a flexo-extensão

  - lateral(móvel) - escafóide,trapézio e trapezóide que se move ao redor da coluna central

  - medial - piramidal e pisiforme

*O pisiforme não participa da art punho - osso sesamoide.
*na verdade a art semilunar-capitato não fica limitada a flexo-extensão,assim como a hamato-piramidal e a escafo-trapézio-trapezóide pois apresemtam movimento de lateralidade no desvio ulnar e radial. Daí surge o conceito do **"anel oval de Lichtman"**

Fraturas do semilunar

(palpável imediata e proximalmente ao capitato entre ele e o rádio.Local de inserção do extensor radial do carpo palpado na flexão do punho)

- São raras as que podem ser distintas da enfermidade de Kienböck.

- Mecanismo - queda com punho hiperextendido - comprime o semilunar entre o rádio e capitato.

- Em 80% casos o osso é bem vascularizado(irrigação pelos 2 polos-prox e distal).Em 20% apenas pelo polo palmar - propensão a Kienböck.

- Classificação:
  I - pólo volar(mais freq)
  II - avulsão lig dorsal("chip fracture")
  III - pólo dorsal
  IV - longitudinal do corpo
  V - transversa do corpo

- Diagnóstico - tomografia.
  Rx é de difícil identificação.

- Lesões associadas - frat capitato/rádio distal / base do metacarpo

- Tratamento - a maioria é do tipo I e II = conservador

  - tipo I - sem sesvio - consevador(TG por 4 sem).
  com desvio - RAFI.

- Tipo II - TG antebraquipalmar por 3 sem

Fraturas do piramidal

(palpável imediatamente distal a estilóide ulnar e sob o pisiforme)

- 2a mais frequente do carpo
- Varia de avulsões simples a fraturas-luxaçoes complexas envolvendo grande arco
  Avulsão dorsal - impacto em hierextensão com desvio ulnar - trauma contra estilóide ulnar.

Fratura do corpo piramidal - queda com mão flexão dorsal e desvio ulnar ou trauma direto no dorso do punho.
Resolução fácil – boa vascularização

- Diagnóstico - Rx perfil e oblíquo

- TTO - avulsão-TG antebraquipalmar(antbp)por 3 sem
  frat corpo - TG antbp por 6 sem.
  Se outras lesões do carpo – fixá-las e reparar ligamentos

- Piramidal não tem problemas de necrose - abundante vasc.

Fraturas do pisiforme

(palpável antero-lateral ao piramidal.Fica no interior do tendão flexor ulnar do carpo.Forma a borda medial do túnel do Guyon.A lateral é formada pelo hámulo do hamato.)

- raras
- mecanismo - trauma direto hipotenar
- Classificação:
  tipo I - transversa
  II - longitudinal
  III - cominutivaa
- Dianóstico - Rx com punho em 30o flexão(melhor) + incidência para túnel carpo.

- Clínica de compressão n. ulnar pode ocorrer. / dor a compressão do pisiforme

- Não confundir no esqueleto imaturo com fratura cominutiva(Núcleos de ossificação / piramidal)

- TTo - Sem desvio (a maioria)- TG antbp por 3-4 sem
  Se pseudartrose ou artrose pisiforme-semilunar = ressecção pisiforme.

Fraturas do trapézio

QArticula com 1º MTT e escafóide.Flexo-extensão do polegar = melhor palpação)

- raras
- indiretas
  avulsão crista - retináculo flexor
  do lado radial - lig colateral radial
- diretas - trauma sobre o corpo pelo objeto ou pelo 1 mtc levando-o contra o escafóide ou estilóide radial
- clínica-corpo - dor,edema e limitação funcional.Pode causar STC.
  crista - dor distal ao tub escafóide
- Diagnóstico - Rx frente,oblíqua e perfil do punho + frente e perfil da trapeziometacárpica + incidência para tunal carpo(fratura da crista)
- TTO
  corpo e marginais com pequenos fragmentos- conservador(gesso por 4 semanas)

  com desvio - RAFI com reconstrução superf articular(fios k ou parafusos).
  cominutivas - ressecar e interpor tendão.
  fratura da crista com >90 dias - ressecção fragmento por via palmar.

<u>Fraturas do trapezóide</u>

- raríssimas
- geralmente trauma indireto - 2mtc ou ft-lx complexas
- diagnóstico – tomografia(melhor).Rx pode não mostrar
- tto - isoladas -sem desvio ou pequenas avulsões= gesso por 3 semanas
  fragmentos maiores ou com desvio - RAFI

<u>Fraturas do capitato</u>

Situa-se na fileira carpál distal entre 3º MTC e semilunar.Maior dos ossos do carpo.Palpado com punho estendido.)

- fratura rara - osso no centro dpo carpo

- Fraturas com desvio do colo podem causar transtornos de consolidação como no escafóide - fluxo retrógrado pelos vasos distais
- mecanismo - trauma direto no dorso do punho.Quando em hiperextensão em forças transmitidas através do 2º e 3º MTC
- diagnóstico - Rx frente,perfil e oblíqua de 30o - capitato alongado. fratura melhor vista no perfil + sintomas
- TTO - sem desvio - TG antbp por 6 sem
  com desvio - RAFI com fios K e/ou parafusos Herbert.
- Sîndrome de Fenton - fratura escafóide + luxação perisemilunar = capitato fica preso ao semilunar e pode girar 180o em relação a sua posição original. O tto é cirúrgico.Pode haver necrose escafo-capitato de prognóstico variável.
- As fraturas com desvio do colo do capitato podem acarretar retardo de consolidação semelhante ao do escafóide pois tem perfusão retrógrada pelos vasos que penetram por distal

<u>Fraturas hamato</u>

(Hâmulo do hamato – palpado com apoio do polegar no pisiforme e direciona para pegar entre o índice e o polegar.Forma a borda lateral do túnel de Guyon(nervo e artéria ulnar).

- raras
- mecanismos:
  direto - fratura do gancho por trauma hipotenar
  indireto - lig piso--hamato
- dor+ edema hipotenar+ pode causar síndrome compressão canal Guyon(n.ulnar) e/ou lesão tendão flexor 5o dedo por atrito na fratura.
- manobra diagnóstica - flexão IF do 4o e 5o dedos contra resistência.
- Rx - PA,perfil e oblíqua punho para fraturas do corpo hamato.Se fratura processo unciforme(gancho) - incidência para túnel carpo.
- TTO - fraturas recentes:
  iii. fratura gancho - TG antbp 6-8 sem e excisão gancho se perdistir sintomas

iv. fratura corpo - geralmete longitudinal e associadas a ft-lx 4-5a carpo-metacarpianas:
sem desvio - TG 4 sem
Com desvio ou lux assoc - RAFI

- fraturas antigas - RA e artrodese

Bibliografia
Clínica ortopédica - lesões traumáticas do punho - Pardini
pg 773 a 782. / aula sbot

FRATURAS DO ESCAFÓIDE

- É uma das fraturas mais comum do punho e a mais comum do carpo
- O escafóide encontra-se na primeira fileira do carpo, do lado radial, como uma extensão proximal do raio do polegar, tornando-o vulnerável a lesão
- O escafóide flexiona-se com a flexão do punho e estende-se com a extensão do punho
- Ele também flexiona-se com o desvio radial e estende-se com o desvio ulnar
- Ele repousa em um plano de 45 graus com o eixo longitudinal do punho
- 80% da sua superfície é recoberta por cartilagem
- O escafóide não possui inserções tendinosas
- Ocorre mais em adultos jovens após queda com o punho em extensão de 90º ou mais
- A vascularização é feita por 2 sistemas distintos (de distal para proximal)
    - O mais importante é o ramo dorsal da artéria radial que penetra dorsalmente ao longo do escafóide e é responsável por 70 - 80% da vascularização
    - Sistema palmar, formado por um ramo volar da artéria radial que penetra no tubérculo do escafóide, responsável por 20 – 30% da vascularização
- A incidência de osteonecrose depende da localização da fratura, sendo de 30% na fraturas do terço médio ate 100% do terço proximal (8 – 10% dos casos)
- As insercoes ligamentares do escafóide incluem o ligamento radio-escafo-capitato, o qual se insere na face ulnar do escafóide, e o ligamento intercarpal dorsal o qual fornece suprimento vascular primário ao escafóide
- Fraturas cominutas ou osteocondral tem o pior prognostico de consolidação

QUADRO CLINICO

- Trauma em hiperextensao do punho, edema e dor no lado radial do punho, principalmente na tabaqueira anatômica e na tuberosidade do escafóide
- Dor a pistonagem do polegar

RADIOGRAFIA

- Frente e perfil e frente com desvio ulnar e frente com supinacao de 30º e desvio ulnar (escafóide em perfil)
- Incidência de movimentação do punho (flexão – extensão e desvio radial e ulnar) demonstrando o desvio da fratura indicam fratura instável
- Repetir as radiografias em 2 semanas
- Localização das fraturas:
    - 65% na cintura (10-12 semanas para consolidar) →80-90% consolida
    - 15% no pólo proximal (12-20 semanas para consolidar)→ 60-70% consolida
    - 10% no pólo distal (10-12 semanas para consolidar) →100% consolida
    - 8% na tuberosidade (4-6semanas para consolidar) →100% consolida
    - 2% na superfície articular distal
    - OBS todas as fraturas são intrarticulares, exceto na tuberosidade

CLASSIFICACAO

- Classificação anatômica
    - Pólo proximal
    - Terço médio
    - Pólo distal

- Classificação de Russe (traço da fratura)
    - Obliqua horizontal (35%)
    - Obliqua vertical (5%)
    - Transversa (60%)
    - OBS fraturas obliquas tem consolidacao retardada em relação a transversa
- Classificação de Herbert
    - Aguda estável (sem desvio podendo manter o envoltório cartilaginoso intacto, separação incompleta dos dois componentes)
        - Fratura do tubérculo

        - Fratura da cintura incompleta

    - Aguda instável (desviada com desnível de 1 mm ou mais ou angulação escafo-semilunar >60º ou lunocapitato >15º no perfil)
        - Fratura obliqua do terço distal
        - Fratura da cintura com desvio
        - Fratura luxação do carpo
        - Fratura cominutiva

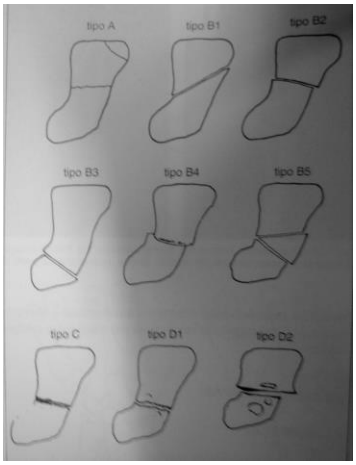

TRATAMENTO

- Conservador – nas fraturas sem desvio, utilizando aparelho gessado áxilo-palmar incluindo polegar, podendo ser trocado na 6ª semana por aparelho antebraquio-palmar por mais 6 semanas
    - Fraturas da tuberosidade e pólo distal – gesso curto por 6 – 8 semanas
    - Fraturas da cintura e do pólo proximal – gesso longo por 6 semanas e curto por mais 2 semanas
    - Posição – neutro em flexo-extensao
    - Inclusao do polegar para neutralizar a forca do tendão abdutor do polegar
    - Gesso longo pela presença do ligamento radio-escafo-capitato, que passa ao nível do colo de escafóide, e que, durante o movimento de pronossupinacao pode deslocar os fragmentos
    - Manobra de redução: pressão em 3 pontos, sendo pressão volar sobre o tubérculo do escafóide, pressao dorsal do grande osso e radio distal
    - Fraturas que após redução ficarem estaveis podem ser tratadas com imobilização gessada
- Cirurgico – fraturas desviadas - reducao cruenta ou incruenta e fixacao com parafusos (Herbert ou canulados) ou fios de kirschner

COMPLICACOES

- Pseudoartrose
- Necrose avascular
- Artrose pos tramatica

Pseudoartrose do escafóide

- Três motivos
    - Falta do diagnosntico adequado
    - Característica vascular do osso
    - Falha no tratamento
- Classificação de Lichtman
    - Tipo 1- pseudoartrose simples (não desviada, estável e sem artrose)
    - Tipo 2- pseudoartrose instável (desvio >1mm, ângulo escafolunar > 70º , ângulo radiolunar >10º)
    - Tipo 3- pseudoartrose com alteracao degenerativa recente (artrose radio-escafoide)
    - Tipo 4- pseudoartrose com alteração degenerativa antiga (artrose captato semilunar e artrose generalizada)
- É de tratamento cirúrgico pois essa patologia evolui com osteoartrose com prejuízo funcional do punho em pouco tempo
- Varias técnicas cirúrgicas
    - Sem artrose presente
        - Técnica de Herbet
            - Utilizada no tipo 1 de Litchman com parafuso via volar ou dorsal
        - Técnica de enxertia óssea:
            - Matti Russe: a mais utilizada atualmente utilizando enxerto de ilíaco e fixação com fios de kirschner se instável (volar)
            - Enxerto ósseo vascularizado dorsal (Zaidenberg e Bishop) ou volar (Mathoulin)
    - Com artrose presente
        - Carpectomia proximal
        - Artrodese dos quatro cantos
        - Cirurgia do Atlas (resseca o escafóide, o piramidal e pisiforme)
        - Artrodese do punho (leve grau de extensão e desvio ulnar)

FRATURAS DOS OUTROS OSSOS DO CARPO

FRATURA DO PIRAMIDAL

- Dois tipos
  - Por avulsao (impacto em hiperextensao com o punho em desvio ulnar e o choque contra o processo estiloide da ulna)
  - Fraturas do corpo (queda com a mao em flexão dorsao e desvio ulnar ou traumatismo direto no dorso do punho)
- 3ª em freqüência
- trauma direto
- tratamento
  - gesso curto com discreta flexão dorsal e desvio ulnar por 4-6 semanas

FRATURAS DO PISIFORME

- raras, por trauma direto
- pode ter parestesia no trajeto do nervo ulnar pela relacao anatômica
- transversa, longitudinal, cominutiva
- tratamento com imobilização gessada antebraquiopalmar por 3 a 4 semanas
- pseudoartrose ou artrose da articulação pisiforme-semilunar → ressecção do pisiforme para aliviar a dor

FRATURAS DO TRAPEZIO

- raras
- 2 tipos
  - por avulsao
  - fratura do corpo
- tratamento das fraturas sem desvio → conservador
- tratamento das fraturas com desvio ou cominutas → redução e fixação

FRATURAS DO CAPITATO

- raras
- pode ocorrer no colo
- pode estar associada com outras lesões como na sindrome naviculo-capitato (Sd de Fenton): fratura do escafóide com desvio e rotação da cabeça do capitato e fratura luxação do carpo
- fraturas sem desvio → tratamento conservador
- fraturas com desvio → reduacao aberta e fixação interna

FRATURAS DO HAMATO

- muito raras e freqüentemente desarpecebidas
- tipo 1- direto: causando fratura do processo unciforme → provocado por trauma na região hipotênar da palma da mao
- tipo 2- indireto: tração pelos ligamentos que se inserem nesse osso, com ligamento piso-hamato
- pode estar associada com sintomas do nervo ulnar
- tratamento com gesso antebraquipalmar por 6-8 semanas
- na presença de sintomas do nervo ulnar → tratamento cirúrgico com liberação do canal de Guyon
- excisão do processo unciforme na persistência dos sintomas
- fraturas antigas com luxação carpometacarpal não diagnosticadas → redução aberta e artrodese

FRATURAS DO SEMILUNAR

- Queda com o punho em hiperextensao
- Classificação de Gelberman
    - Tipo 1- fratura acometendo o pólo volar (mais frequente)
    - Tipo 2- fratura por avulsao ligamentar dorsal (chip frctures)
    - Tipo 3- fratura do pólo dorsal
    - Tipo 4- fratura longitudinal do corpo do semilunar
    - Tipo 5- fratura tranversa do corpo do smilunar
- Frquente associação com fraturas do radio ou do capitato
- Tratamento escolhido paras fraturas do tipo 1 e 2 e na ausência de desvio → conservador com gesso por 4 semanas
- Fraturas com desvio → RAFI
- Recebe irrigação pelos 2 polos (80%)
- Uma minoria (20%) pouco vascularizado → chance de desenvolver Kienbock

Escafóide

Mais freqüente dos ossos do carpo

Anatomia:
Articula com radio, semilunar, trapézio, trapezóide e capitato
Vascularização –distal para proximal e dorsal para volar
Dorsal –ramos da artéria radial- 70%

Resumo Sbot

Volar- feixe volar 30%

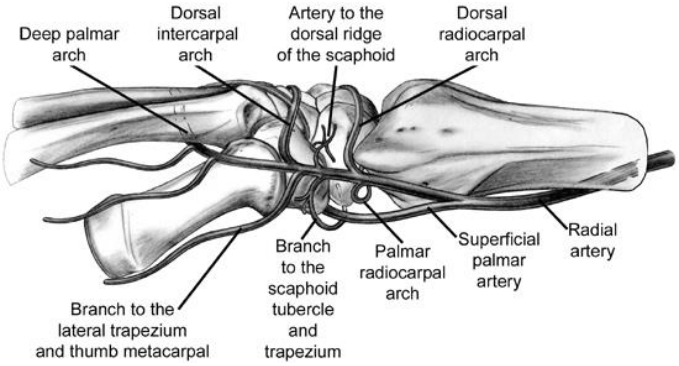

Mecanismo de trauma
– queda com mão espalmada com extensão do punho >90 graus
desvio ulnar –polo proximal
desvio radial –polo distal

Localização
65% - cintura escapular 8% - tuberosidade
15% - pólo proximal 2% - articular distal
10% - pólo distal

Desvios
>1mm diastase ou alteração de 15 graus angulo intraescafoide (nl-30 +- 5) ou alteração angulo escafolunar no perfil

Classificação
Anatômica – proximal, distal, tuberosidade,colo
Russe – horizontal obliquo, transverso, vertical obliquo (mais instável – tto cirúrgico)

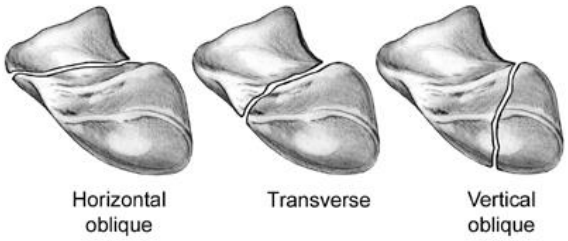

Herbert –
Tipo A: aguda estavel
A1: fratura da tuberosidade
A2: fx incompleta através do colo
Tipo B:aguda instável
B1: fx distal obliqua
B2: fx completa do colo
B3: fx pólo proximal
B4: FxLx transescafoperilunar
Tipo C:
C1: Retardo de consolidação

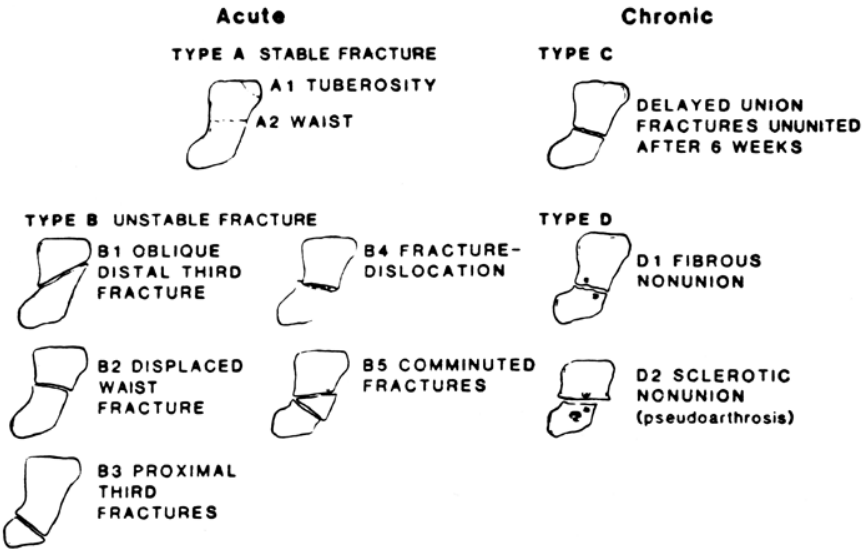

Mais aqui:
http://traumatologiaeortopedia.com.br
http://www.traumatologiaeortopedia.c

Tipo D:
D1: pseudartrose fibrosa
D2: pseudartrose

Diagnostico
Clinica – dor a palpação tabaqueira anatomica, tuberosidade do escafóide e pistonagem polegar
Radiografias: PA, perfil, obliqua, ampliada

Tratamento

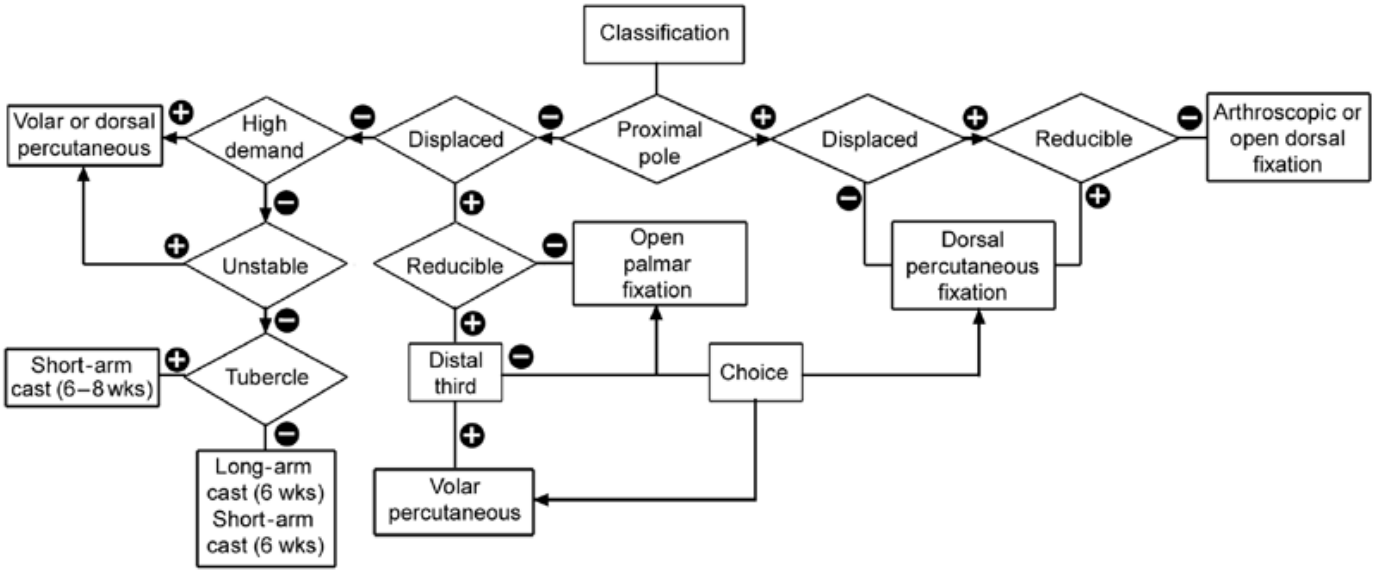

Não operatório- deve ficar imobilizado ate que melhore a clinica e seja visualizada trabéculas ósseas na fratura
-Tuberosidade – 6 semanas c/ luva gessada
-Pólo distal - 10 -12 semanas c/ luva gessada
-1/3 medio e colo – 6 semanas gesso longo + 3 semanas gesso curto (ligamento radio-escafo-capitato desvia a fratura na prono-supinacao)
- 1/3 proximal -12 a 20 semanas se fragmento <1/5 – 100% de necrose

Operatório
- Fx desviadas
- Falha no tto conservador

Redução fechada +fixação percutanea
Redução aberta + fixação c/ FK ou herbert – via volar ,disseca radial ao flexor radial do carpo, visualiza e afasta a.radial e evita ramos cutâneos do mediano

Complicações

- Pseudoartrose – principalmente devido ao tratamento incorreto e diagnostico tardio
  Clinica- dor, fraqueza e limitação de movimento

Classificação de Lichmann

I- pseudoartrose simples (sem desvio, sem artose,estável)
II- pseudoartrose instável(>1mm, angulo escafolunar >70 e angulo radioulnar>10)
III- Pseudoartrose degenerativa recente (artrose radio escafóide)
IV- Pseudoartrose degenerativa antiga (artrose capitato semilunar, artrose generalizada)

Tratamento
Enxerto ósseo
Matti-Russe
Enxerto vascularizado (radio dorsal, radio volar, 1 ou 2 MTC)
Carpectomia proximal e artrodese 4 cantos – tipos III e IV
Neurectomia do carpo

- Necrose avascular