FRATURAS DO FÊMUR PROXIMAL

FRATURA DO COLO DO FÊMUR

I – ANATOMIA:

=> O eixo do colo femoral forma com a diáfise 02 angulos: â cervico diafisário(plano frontal) no adulto é 130 á 137ºe o â de anteverão(plano sagital) de 10 á 15º

=> O calcar femoral é uma placa vertical densa de osso que se estende da porção postero medial da diáfise(abaixo do trocanter menor) até a face postero lateral do trocânter maior

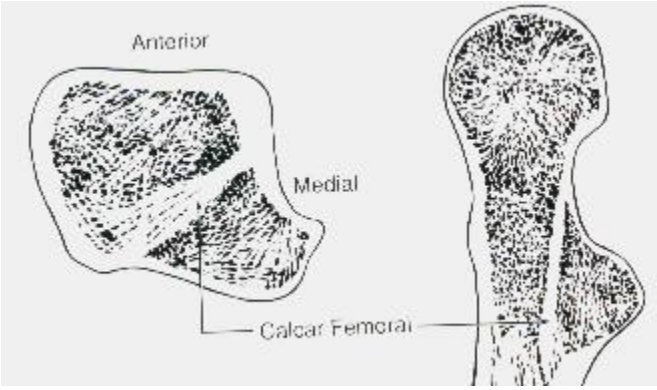

=> A cápsula articular do quadril é inserida anteriormente na linha intertrocantérica e posteriormente na metade medial do colo femoral

=> O anel arterial extracapsular(AAE) é formado anteriormente por ramo da artéria circunflexa lateral e posteriormente pela artéria circunflexa medial

=> O AAE emite ramos cervicais ascendentes(lateral, medial, anterior, posterior) formando as artérias do retináculo de Weitbrecht. O ramo ascendente lateral é o mais importante no suprimento da cabeça femoral

=> A artéria do ligamento redondo é um ramo da artéria circunflexa femoral medial

Anterior

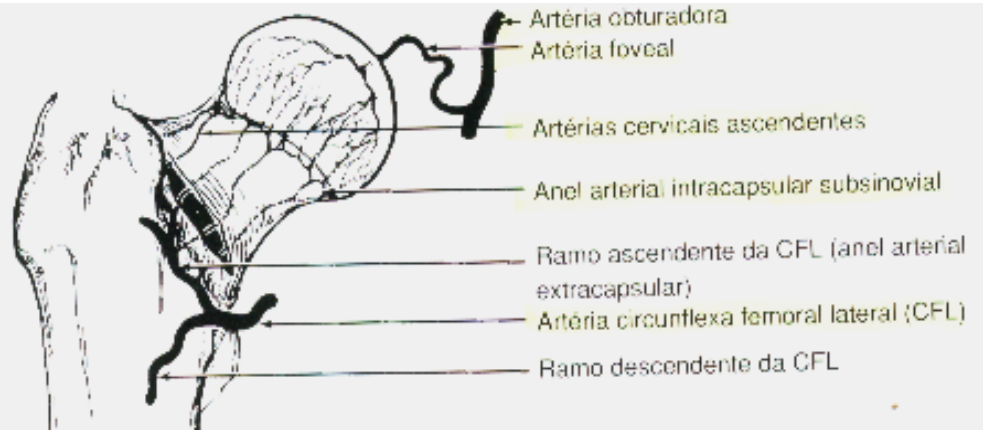

Posterior

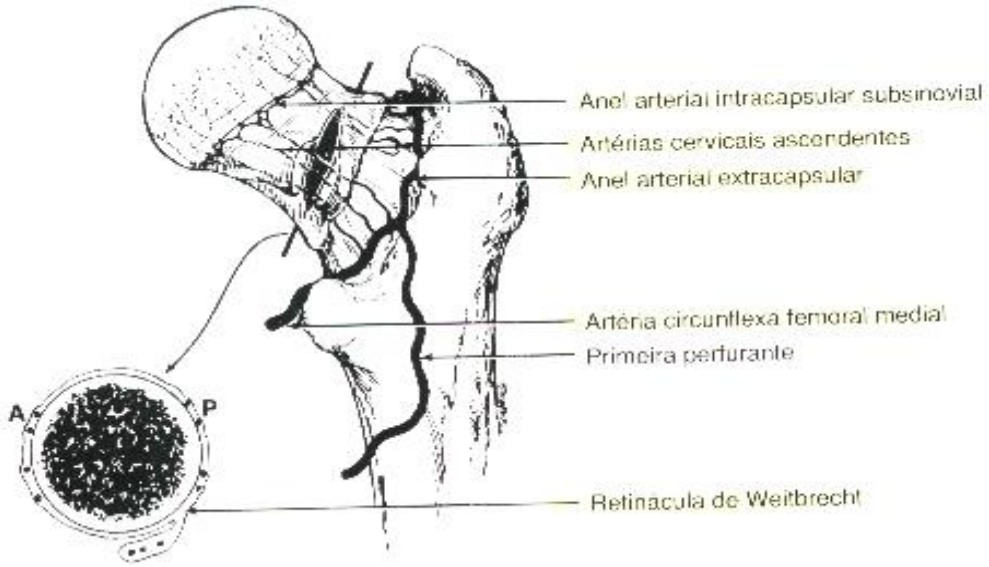

II – GENERALIDADES:
=> Mais frequentes mulheres que homens e em brancos do que negros
=> Ocorrem em indivíduos mais jovens do que naqueles com fraturas transtrocantéricas
=> O maior problema nas fraturas do colo do fêmur com desvio é a necrose vascular da cabeça femoral secundária
=> Quadro clínico: dor, membro do lado acometido em abdução + encurtamento(discreto) + rotação externa, (esta deformidade é mais óbvia nas fraturas transtrocantéricas).
=> Nas fraturas do colo impactadas o paciente pode chegar até caminhando(claudicação antálgica, podendo apresentar dor leve na virilha ou no lado madial do joelho). Caso o RX não evidencie alterações e o paciente apresente dor realiza-se novo RX com 10 á 15 dias(ausência de carga no período).
III – CLASSIFICAÇÃO :

CLASSIFICAÇÃO DE PAUWELS: usada com menos freqüência, destaca a importância da fratura vertical que possui um pior prognóstico

- ✓ **TIPO I** – O traço de fratura está inclinado 30º em relação a horizontal
- ✓ **TIPO II** – O traço de fratura está inclinado 50º em relação a horizontal
- ✓ **TIPO III** – O traço de fratura está inclinado 70º em relação a horizontal

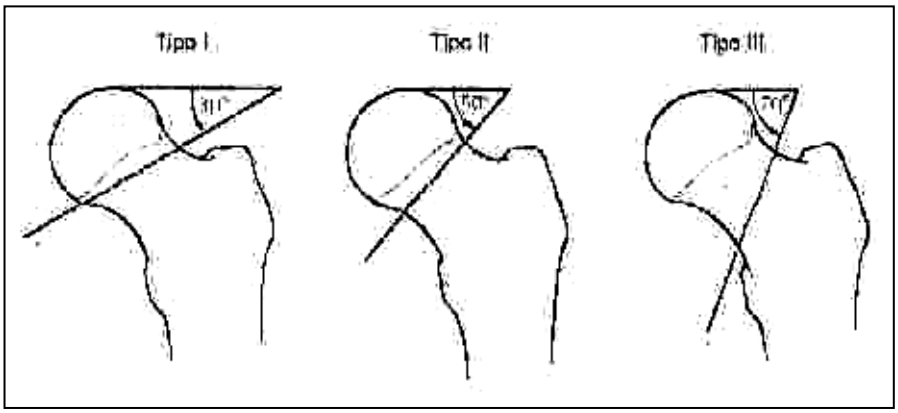

http://traumatologiaeortopedia.com/
http://ortopediabrasil.blogspot.com.br/

CLASSIFICAÇÃO DE GARDEN

- ✓ **TIPO I** – Fratura impactada em valgo
- ✓ **TIPO II** – Fratura sem desvio
- ✓ **TIPO III** – Fratura impactada em varo, as trabéculas da cabeça não coincidem com as do acetábulo. Há integridade do retináculo de WEITBRECHT
- ✓ **TIPO IV** – Separação total dos fragmentos. As trabéculas da cabeça coincidem com as do acetábulo. Há lesão do retináculo

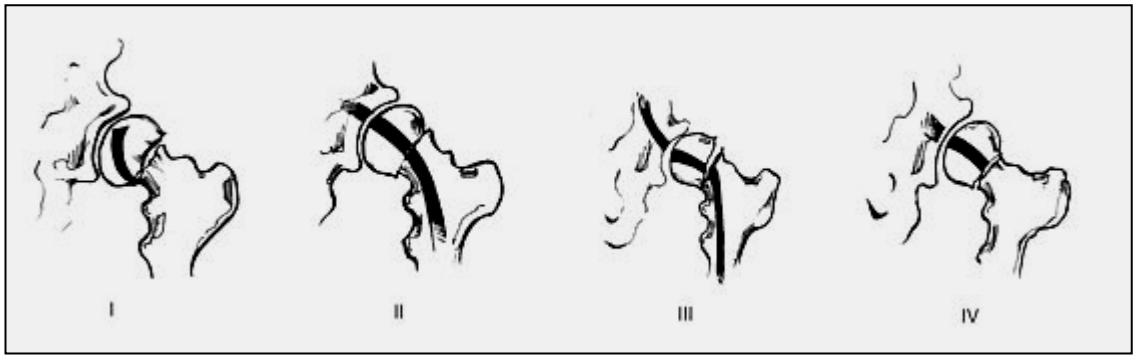

OBS: alguns autores recomendam diferenciar na classificação de Garden apenas as fraturas com e sem desvio. Pois os tipos I e II não tem desvio e apresentam melhor prognóstico de consolidação e menor tx de necrose que os tipos III e IV.

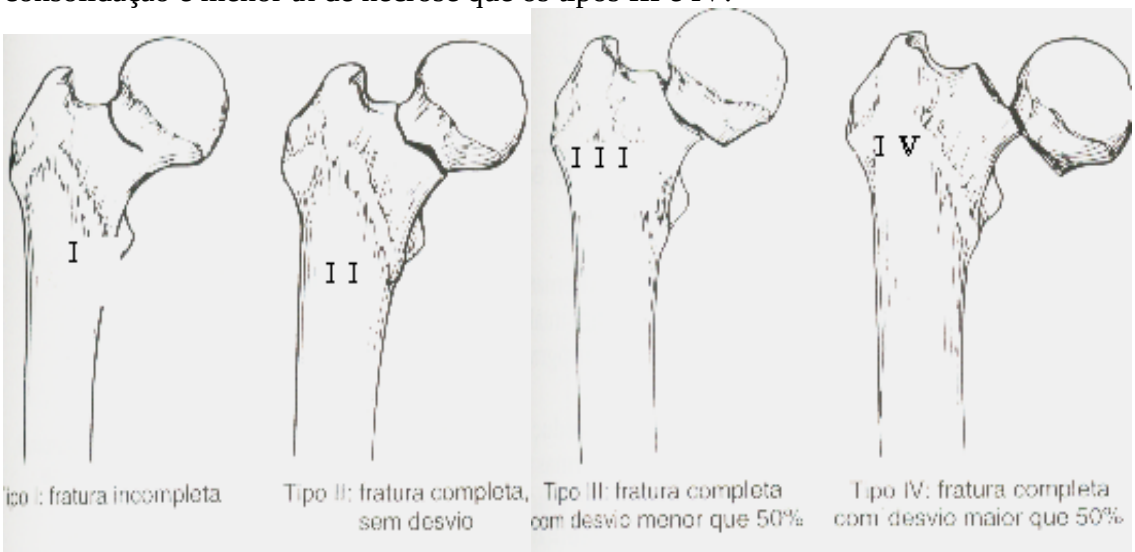

IV – TRATAMENTO:

=> Garden I : indica-se a pinagem com 03 pinos de knowles em configuração triangular(aumenta a estabilidade evitando a rotação), pois apesar de estar impactada ela pode desviar-se com a sustentação do peso. Uma outra opção são os parafusos de

esponjosa ou canulados. Observe que não se usa o DHS devido ao risco de desimpacção da fratura no intraoperatório

=> Garden II : redução fechada e fixação interna com DHS inserido á 135º com a diáfise (devendo o parafuso ficar no centro do colo) e pino de knowles(colocado superiormente p/ evitar a rotação). Outra opção são os parafusos cruzados de Garden

=> Garden III e IV: em fraturas c/ desvio o objetivo é a redução anatômica e fixação estável, porém o tratamento é controverso devido á indicação de artroplastias

A) Redução com fixação: indicadoem pacientes mais jovens (< 60 anos) com bom estado geral. Inicialmente opta-se pela redução fechada mediante a manobra de Leadbetter(quadril á 90º + tração ao zênite + rotação interna até a flexão de 10º). A redução aberta é indicada se houver falha na manobra fechada.Geralmente utiliza-se o índice de alinhamento de Garden como parâmetro de redutibilidade :
- alinhamento normal: o â formado entre as trabéculas cervicocefálicas e a cortical medial da diáfise no AP = 160º e Perfil = 180º
- redução aceitável: coresponde á um â entre 160 á 180º tanto no AP como no Perfil. Observe portanto que um discreto valgo pode ser aceitável(>180º aumenta o risco de necrose assim como ante ou retroversão > 20º)

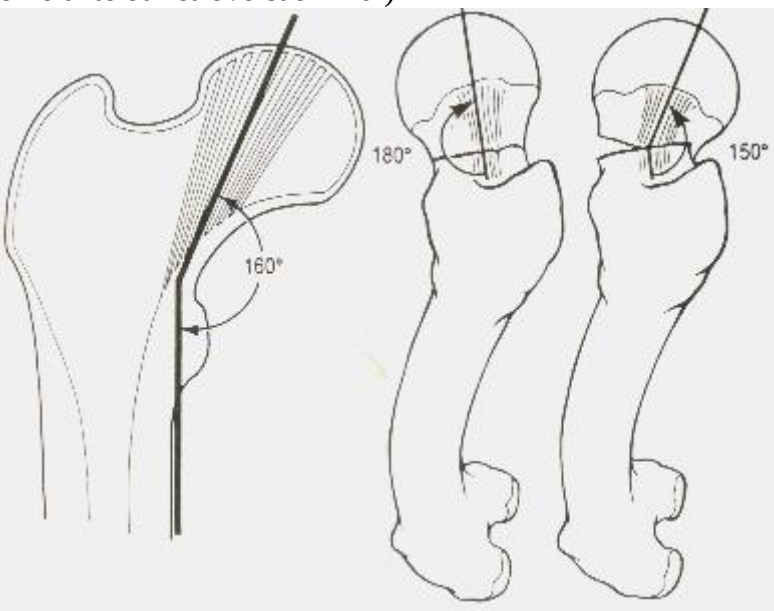

Índice de Garden

Após a redução a fixação é realizada conforme citado anteriormente, devendo a síntese ser estável e a força atuar no sentido da impacção e não do deslocamento da cabeça. Antes de utilizar o material de sínteses definitivo a cabeça femoral deve ser fixada ao acetábulo para evitar rotação durante a fixação definitiva. A via de acesso utilizada é a de Watson Jones com abertura da cápsula em T. No pos operatório a mobilização ativa começa com 48 horas e a descarga parcial de peso á partir da 6º semana(paciente em condições ideais)

B) Artroplastia: devida ás elevadas taxas de necrose asséptica e pseudoartrose este procedimento vem sendo cada vez mais indicado, geralmente em pacientes > 60 anos.
- Parcial: pacientes > 70 anos com pouca atividade, debilitado (necessitando de rápida mobilização), sem comprometimento prévio do quadril . Também está indicada em

pacientes com doenças associadas como: insuficiência renal(a desmineralização óssea leva á falha do material de implante), D. de Parkinson(presença de contraturas musculares e idade avançada do paciente)
- Total: pacientes > 60 anos com fraturas complexas(risco de falha na fixação), comprometimento prévio do quadril ipsilateral ou contralateral(coxartrose ou artrite reumatóide)

C) Complicações: precoces(fraturas no fêmur, luxações, infecção), tardias(dor, afrouxamento da prótese, ossificação heterotrópica, necrose avascular, pseudoartrose)
- Pseudo artrose: apresenta uma taxa de 20 á 30 % das fraturas do colo com desvio sendo rara nas sem desvio. Provavelmente causada por má técnica operatória (redução ou fixação inadequada), déficit de vascularização, cominuição posterior(diminui a estabilidade da redução), osteoporose. Em indivíduos com cabeça viável indica-se a osteotomia para horizontalização do traço de fratura e artroplastia se a cabeça já estiver comprometida
- Necrose Avascular : corresponde á isquemia da cabeça femoral secundário á fratura do colo com desvio(30%) levando á interrupção do suprimento sanguíneo. Nas fraturas sem desvio a necrose está presente(10%) devido ao aumento da pressão intracapsular(pelo hematoma fraturário) levando á isquemia. O Colapso Segmentar Tardio corresponde ao colapso segmentar do osso subcondral e cartilagem articular sobre o osso infartado(02 á 04 anos após o trauma) levando á incongruência articular e artrose. Nem todos os pacientes com necrose da cabeça desenvolverão o colapso porque estas podem revascularizar-se e reparar as microfraturas da cabeça (secundário á estresses de rotina). Geralmete apenas 30% destes pacientes necessitam de cirurgia para o tratamento dos sintomas que pode abranger: osteotomias, artroplastias ou artrodese.

FRATURAS TRANSTROCANTÉRICAS

I – GENERALIDADES:
=> Ocorrem ao longo de uma linha entre o trocânter maior e menor(são extracapsulares). A área é de osso esponjoso portanto elas não terão dificuldade de consolidação
=> Mais comum em mulheres e mais freqüente em idosos do que as fraturas do colo femoral. Ao exame físico o membro está acentuadamente encurtado, em rotação externa(mais que as fraturas do colo femoral). Equimose sobre o trocanter maior
=> Como estas fraturas ocorrem freqüentemente em osso osteoporótico é importante determinar o Índice de Singh(determina o grau de osteoporose baseado nos padrões trabeculares do fêmur proximal) – Vide Osteoporose

II – RADIOLOGIA:
=> Rx : AP em rotação interna(determina a obliquidade da fratura e a qualidade óssea), Perfil(evidencia a cominuição de fragmentos posteriores da fratura que determina a estabilidade). Observe que no rx em AP com rotação externa o grande trocânter roda posteriormente sobrepondo o traço de fratura.
=> Nas fraturas transtrocantéricas a instabilidade(60% dos casos) é conferida pelo presença de cominuição posterior e medial(a fratura do pequeno trocânter associada leva á este quadro devido á sua localização postero medial). As fraturas Tronzo V são consideradas instáveis(desvio medial devido ao tracionamento da musculatura adutora) sem necessitar do acometimento do trocânter menor . Portanto uma síntese inadequada em fraturas instáveis leva ao desabamento em direção á cominuição(podendo consolidar em varo e retroversão)

III – CLASSIFICAÇÃO:

TRONZO

Observe que os tipo I e II são fraturas estáveis

=> Tipo I: traço simples sem desvio

=> Tipo II: fratura com desvio(acometimento ou não do pequeno trocanter)

=> Tipo III: fratura com cominução posterior e ponta do fragmento proximal(calcar) encravilhado no canal medular. O tipo III variante corresponde á fratura do grande trocânter

=> Tipo IV: lateralização da diáfise femoral com o calcar fora do canal medular distal

=> Tipo V: traço de fratura invertido(parede lateral é mais baixa que a medial)

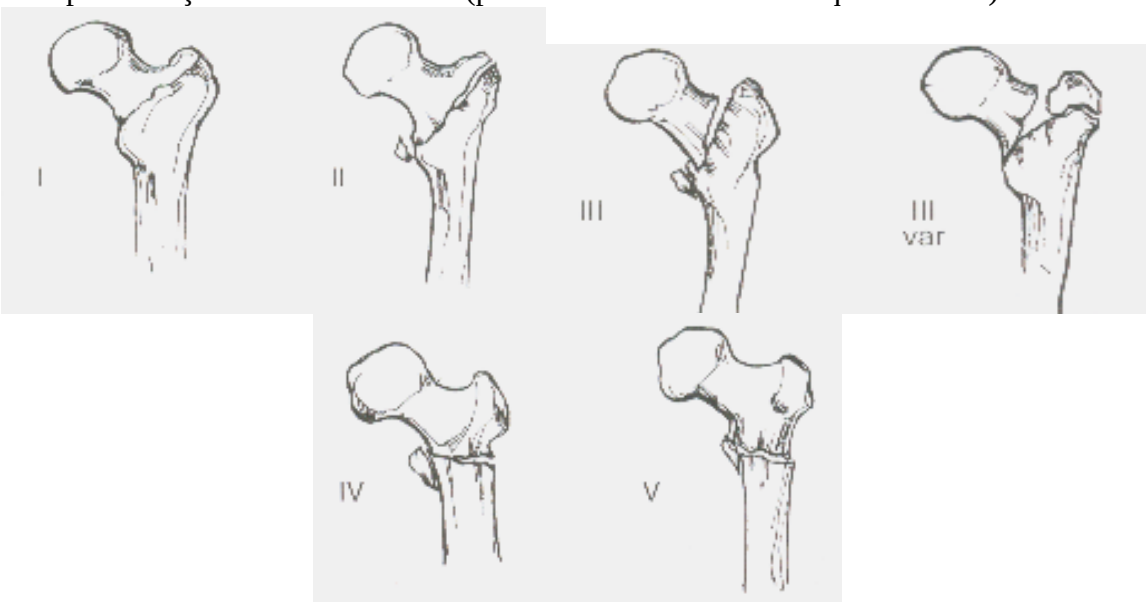

EVANS

TIPO I

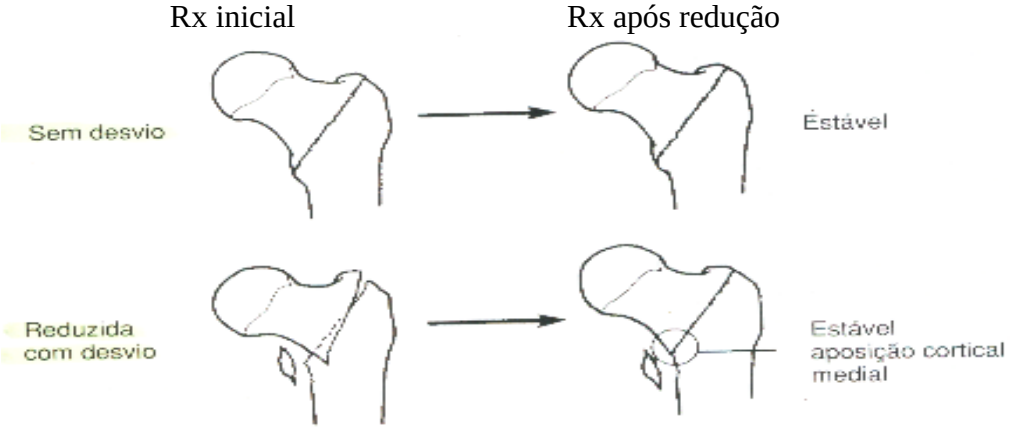

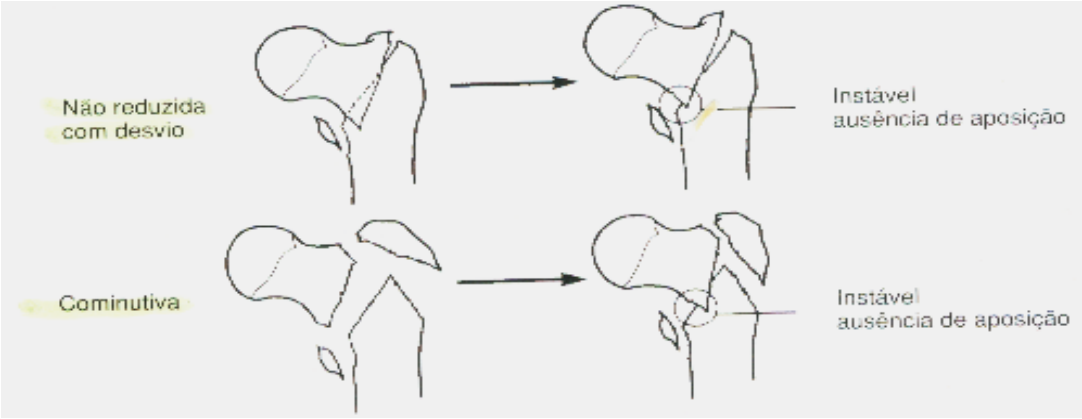

TIPO II

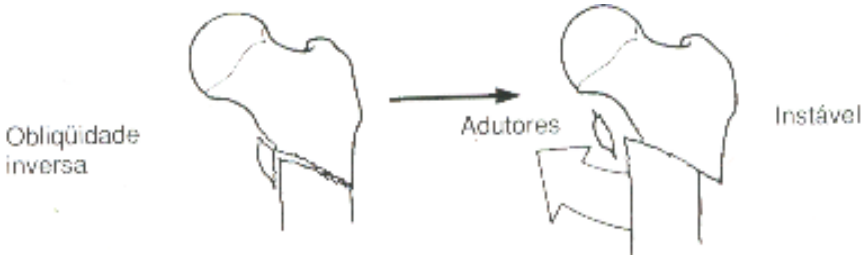

A classificação de Evans das fraturas intertrocanterianas é dividida em dois tipos principais, dependendo da direção da fratura. No tipo I, a linha de fratura estende-se para cima e para fora a partir do trocanter menor. No tipo II, a linha de fratura é de obliqüidade inversa. A estabilidade nas fraturas tipo I é obtida por redução cortical medial anatômica. As fraturas tipo II têm uma tendência ao desvio medial da diáfise femoral e por isso retêm certo grau de instabilidade.

III – TRATAMENTO:

=> Apesar de ser possível tratar estas fraturas conservadoramente(pois consolidam de qualquer forma). O tratamento cirúrgico está indicado no intuito de tirar o paciente do leito o mais rápido possível. A osteossíntese deve dar uma estabilidade intrínseca (mesmo que gere um encurtamento) para que o paciente possa dar carga total

=> As fraturas estáveis soa tratadas por redução fechada e fixação interna com DHS de 130º(parafuso deslizante) com uma placa de 05 furos. O parâmetro de estabilidade é a aposição cortical medial anatômica ou uma discreta hipercorreção em valgo. A posição ideal do parafuso é no centro da cabeça e do colo á 01 cm do osso subcondral. A placa angulada de 130º é outra opção de osteossíntese

=> Nas fraturas instáveis de Tronzo o DHS(Dinamic Hip Screw) também é utilizado porém com algumas variações na técnica:

- fraturas instáveis: realiza-se a medialização (encravilhamento do esporão do calcar no canal medular distal ou a simples aposição medial)e fixação com DHS. As osteotomias de medialização(Dimon Hughston e Sarmiento) não são indicadas principalmente em pacientes < 40 anos devido á alterações biomecânicas que causam(encurtamento e fraqueza dos abdutores) além da maior morbidade pelo tempo cirúrgico. A osteotomia de Sarmiento produz um encurtamento menor. Em pacientes < 40 anos opta-se por uma tentativa de redução anatômica aberta(do fragmento postero medial para poder receber o fragmento proximal) no intuito de restaurar a função do quadril

http://traumatologiaeortopedia.com/
http://ortopediabrasil.blogspot.com.br/

Medialização por: a) encravilhamento b) aposição medial(Técnica de Waine County)

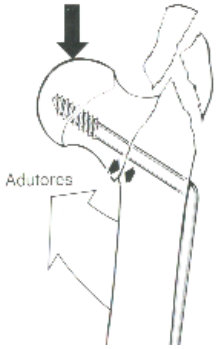

0

c) osteotomia de Dimon – Hughston d) osteotomia de Sarmiento

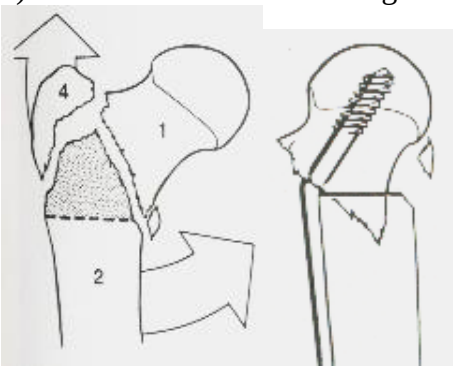

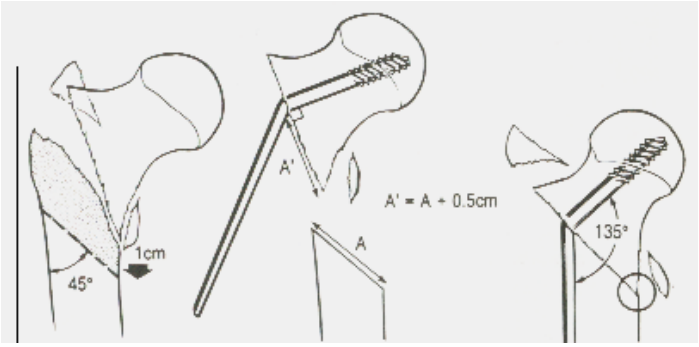

- fraturas gravemente instáveis em idosos: redução sob radiografia e fixação sem estabilização óssea prévia. A estabilidade é obtida pela configuração não anatômica dos fragmentos(as forças atuam no sentido da impacção estando indicada as osteotomias de medialização). Neste caso o próprio assentamento dos fragmentos da fratura e o deslizamento(retrocede) do DHS impactará a fratura em varo e encurtada. É preciso que o canhão da placa seja curto, para permitir um bom deslizamento do DHS (as roscas Do parafuso não devem manter contato com o canhão da placa).

=> Nas fraturas Tronzo V faz-se uma chanfradura no fragmento distal para encravilhar o fragmento proximal estabilizando a fratura

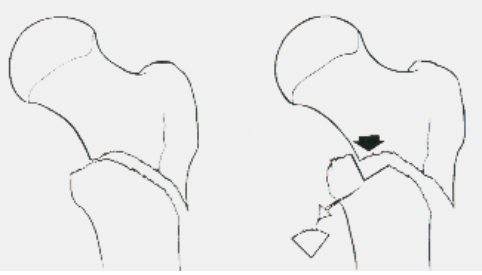

=> Outros materiais de síntese: placa angulada de 130º(pode ser usada apenas em fraturas estáveis), implantes intramedulares (gamma nail e PFN)
=> Pós operatório: paciente deve sentar com 24 horas , carga parcial com 48 horas evoluindo rapidamente para carga total. O objetivo da cirurgia é a carga imediata.
Em pacientes jovens submetidos a redução anatômica(após fraturas instáveis) a carga só é liberada com 08 á 12 semanas.
=> Complicações: infecção, falha do implante(fratura do material, soltura da placa, migração do material dentro da cabeça)

http://traumatologiaeortopedia.com/
http://ortopediabrasil.blogspot.com.br/

FRATURAS SUBTROCANTÉRICAS

I – GENERALIDADES:

=> Corresponde á área compreendida entre o pequeno trocânter e o istmo(05 cm distal)

=> A região é composta basicamente por osso cortical, ao contrário da região trocantérica

=> A irrigação sanguínea é feita por ramos da artéria femoral profunda e de várias inserções musculares.

=> Biomecânicamente forças de flexão aplicadas na cabeça femoral produzem forças de compressão na cortical medial e forças de tensão na cortical lateral subtrocantérica

=> As fraturas subtrocantéricas estáveis se restabelece o contato da cortical postero medial após redução. Nas fraturas instáveis a aposição cortical medial não é alcançada devido á cominuição ou obliqüidade do traço de fratura. Nesta fraturas as placas laterais estarão sujeitas á esforço de flexão podendo resultar em falha do implante

=> As complicações mais freqüentes: consolidação viciosa e pseudoartrose

III – CLASSIFICAÇÃO:

Seinsheimer

Tipo I: Fraturas sem desvio; qualquer fratura com menos de 2 mm de desvio dos fragmentos de fratura.

Tipo II: Fraturas com duas partes:

- Tipo IIA: Uma fratura femoral transversa com duas partes;
- Tipo IIB: Uma fratura espiral com duas partes com o trocanter menor fixado ao fragmento proximal;
- Tipo IIC: Uma fratura espiral com duas partes com o trocanter menor fixado ao fragmento distal.

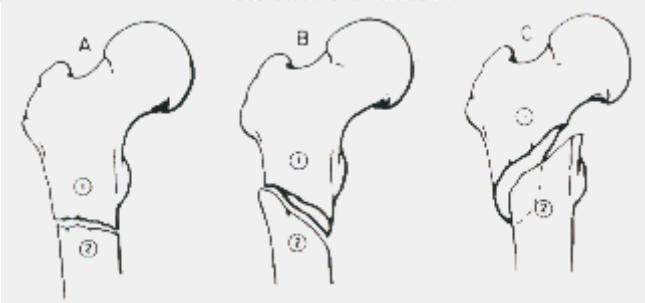

Tipo III: Fraturas com três partes:

- Tipo IIIA: Uma fratura espiral com três partes na qual o trocanter menor faz parte do terceiro fragmento, que possui uma ponta inferior da cortical de comprimento variável;
- Tipo IIIB: Uma fratura espiral com três partes do terço proximal do fêmur, a terceira parte sendo um fragmento em borboleta.

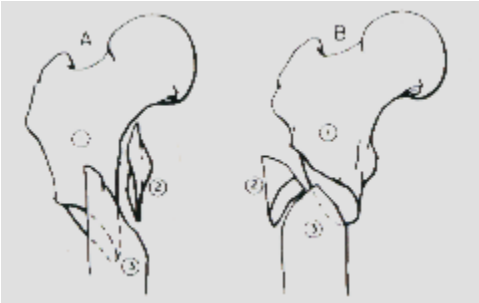

Tipo IV: Fraturas cominutivas com quatro ou mais fragmentos.

Tipo V: Fraturas subtrocanterianas-intertrocanterianas; este grupo inclui qualquer fratura subtrocanteriana com extensão através do trocanter maior.

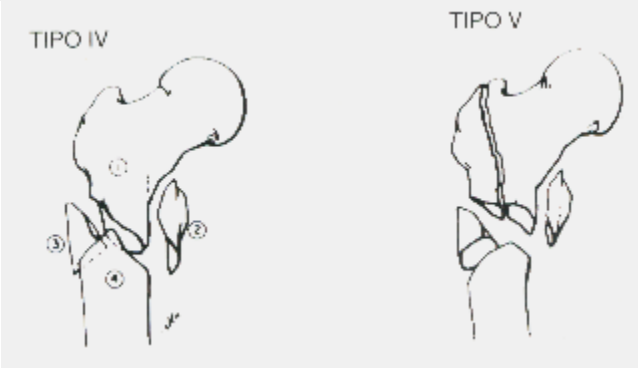

Russel Tailor

Baseada na integridade do pequeno trocânter e na extensão da fratura para o grande trocânter e fossa piriforme

=> Tipo I: fratura não se estende á fossa piriforme :

- IA: abaixo do pequeno trocânter, s/ cominuição
- IB: ao nível do pequeno trocânter podendo haver cominuição local

=> Tipo II: fratura se estende á fossa piriforme e envolve o grande trocânter

- IIA:s/ cominuição posteromedial / IIB: c/ cominuição postero medial

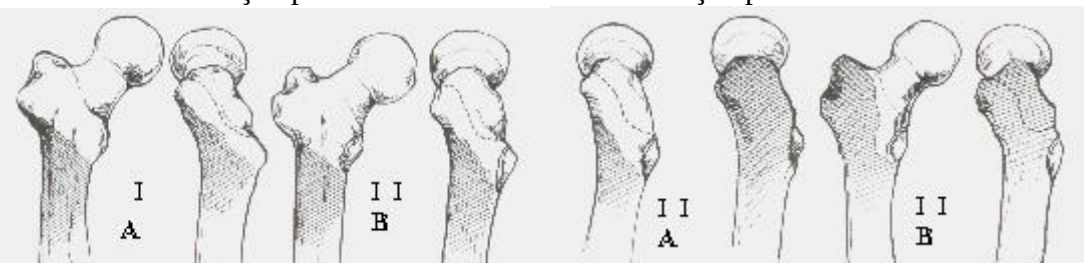

III – TRATAMENTO:

=> É eminentemente cirúrgico, levando em consideração as eventuais complicações do repouso prolongado no leito sob tração

=> Objetivamente o tipo de osteossíntes dependerá da localização da fratura:

- abaixo do pequeno trocânter: haste intramedular bloqueada
- ao nível ou acima do pequeno trocânter: placa lâmina, placa com parafuso de compressão(DCS), haste com parafuso de compressão(PFN)

=> O tratamento cirúrgico também pode ser baseado na classificação de Russel Tailor :

- IA: haste intramedular bloqueada (HIB) convencional

- IB: HIB com bloqueio cefálico, devido ao acometimento do pequeno trocânter
- IIA: placa angulada de 95º
- IIB: placa angulada de 95º com enxerto medial

OBS I: a placa de 135º também está indicada porém a maior vantagem da placa de 95º é colocação de um parafuso entre a lâmina e o foco de fratura conferindo maior estabilidade.
OBS II: o enxerto ósseo autólogo pode ser usado em fraturas onde a redução anatômica não é possível mantendo instabilidade medial

- ⇨ Pós operatório: repouso no leito com férula de Brown por 02 á 03 dias , carga total apenas será permitida com evidência radiográfica de consolidação óssea.

FRATURAS DO FÊMUR DISTAL

GENERALIDADES:

A diáfise do fêmur é uma estrutura cilindrica que se alarga em sua extremidade distal , formando os côndilos femorais que fazem parte da articulação do joelho.Seus limites são :
- Anteriormente :os côndilos se unem formando a superficie que se articula com a patela.
- Posteriormente;os côndilos são separados por uma fossa onde insere-se os ligamentos cruzados do joelho.
- Medialmente: o côndilo medial(maior, mais baixo e mais posterior que o lateral) possui uma saliência óssea (epicôndilo) onde se insere o ligamento colateral da tíbia. Imediatamente acima uma outra proeminência o tubérculo adutor(se insere o adutor magno)
-Lateralmente: o côndilo lateral é mais largo e menor que o côndilo medial. No epicôndilo lateral origina-se o ligamento colateral fibular. Abaixo do epicôndio encontra-se um sulco oblíquo onde se insere o tendão do poplíteo
-Inferiormente: os côndilos femorais (convexos) repousam sobre a superfície do platô tibial (côncava) sendo separada apenas pelos meniscos.
-Superiormente: a região supracondiliana do fêmur é definida como a zona entre os côndilos femorais e a junção da metáfise com a diáfise (corresponde aos 09cm distais do fêmur).Esta região também é conhecida como quadrado epifisário

MECANISMO de TRAUMA :

As fraturas distais de femur são aquelas localizadas no quadrado epifisário e podem ocorrer em 02 grupos de pacientes :
-Jovens : devido á um trauma violento de alta energia(geralmente devido carga axial com forças em valgo/varo ou rotacionais)
-Idosos: traumas de pequena energia são suficientes para causar fratura(osteoporose)

As deformidades são resultantes inicialmente pela direção do deslocamento das fraturas e secundariamente pela tração dos músculos da coxa :
- deformidade em varo (típica) : tração dos adutores
- angulação posterior : contração dos gastrocnêmios
- deformidade rotacional : em fraturas intracondilares causadas pelo tracionamento da musculatura dos respectivos condilos femurais .

CLASSIFICAÇÃO :

A mais aceita é a classificação da AO baseada na classificação de Muller e cols :

Tipo A : extra articulares

Arrancamento do epicôndilo ou traço supracondileano simples

Supracondileana em cunha metafisária

traço metafisário complexo

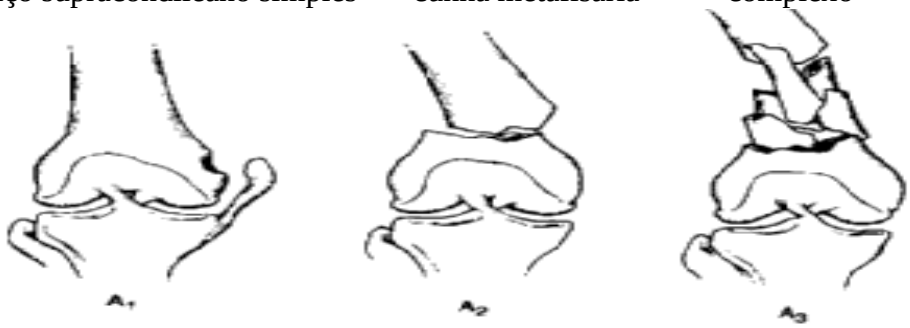

Tipo B : articulares parciais (apenas um dos côndilos)

Condilo lateral no plano frontal

Côndilo medial no plano frontal

um dos côndilos no plano sagital(Hoffa)

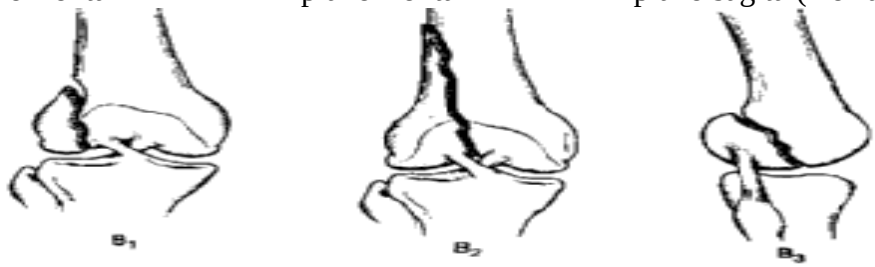

Tipo C : articulares totais(envolve os dois côndilos)

Traço simples sem cominuição

Cominuição supracondileana

Cominuição articular

IV – TRATAMENTO :

Inicialmente é necessário analisar a “personalidade” isto é : grau de cominuição, lesões vasculares ou neurológicas associadas, lesões ipsilaterais complexas e fraturas expostas.

1) Conservador : - pacientes idosos c/ fraturas impactadas estáveis
- grave osteopenia impedindo a fixação interna estável
- fraturas incompletas ou sem deslocamento
- trauma raquimedular / - más condições clínicas

Para as fraturas impactadas s/ desvio ou mínimo deslocamento o tratamento é feito com imobilizador de joelho ou gesso seguida após 03 á 06 semanas (dependerá da regressão da dor e edema) o uso do cast-brace(permite a mobilidade do joelho). O paciente pode andar com carga parcial até que a fratura se consolide (por volta de 04 meses). Pacientes c/

fraturas desviadas porém com outras contra-indicações cirúrgicas devem ser tratados com tração transesquelética, pois corrige o alinhamento e o comprimento mas não reduz anatomicamente a fratura. Geralmente o vértice posterior da angulação da fratura é corrigido na TTE com aumento da flexão do joelho ou o uso de uma almofada sob a coxa distal. A órtese é usada com 03 á 06 semanas até a formação de calo ósseo(04 á 05 meses)
2) Cirúrgico: fraturas articulares desviadas, fraturas expostas, fraturas associadas(joelho flutuante), politraumatizados, lesão vascular associada. Na maioria dos casos utiliza-se a via de acesso lateral e nas fraturas multifragmentadas articulares em que será necessário uma exposição ampla do joelho utiliza-se a osteotomia da tat ..

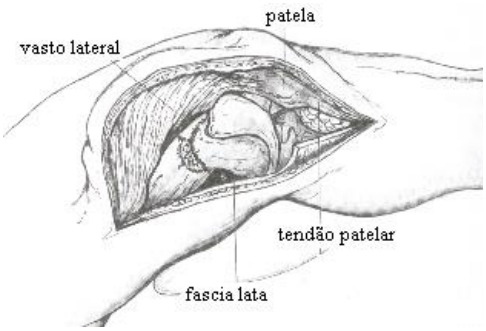

Via de acesso lateral:
- a incisão segue o eixo do fêmur
- fascia lata é aberta no mesmo sentido da incisão
- a incisão pode ser ampliada para fazer a osteotomia da tat

=> Tipos de implantes:
- placa angulada á 95º: melhor indicada nas fraturas extra articulares(tipo A), nas fraturas intra articulares será necessário associar um parafuso interfragmentário nos côndilos.

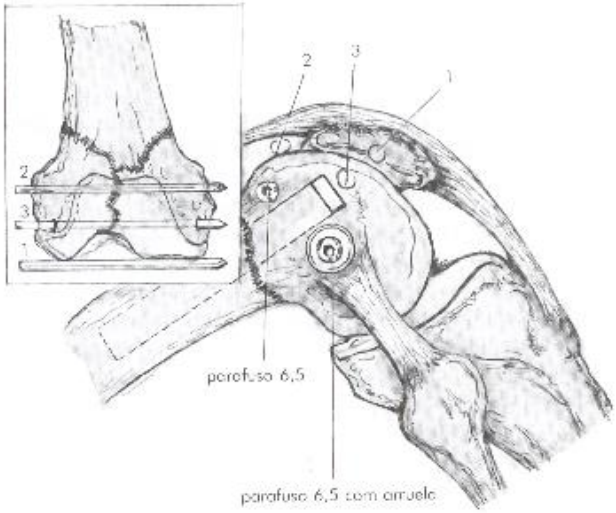

1,2 e 3 são FK usados como referência para evitar a colocação do parafuso e da placa lâmina de maneira errônea (fossa intercondilar)

- DCS(Dinamic Condilar Screw); correponde á um parafuso condilar associado á uma placa lateral. A principal vantagem é a compressão da fratura no foco intercondilar .

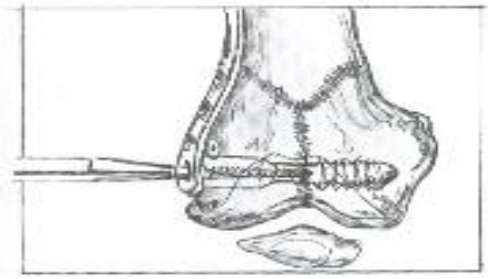

- Placa de sustentação condilar: indicada para fraturas condilares baixas, fraturas multifragmentarias articulares(tipo C3), e fraturas no plano coronal cuja fixação impeça a colocação de DCS ou placa lâmina.

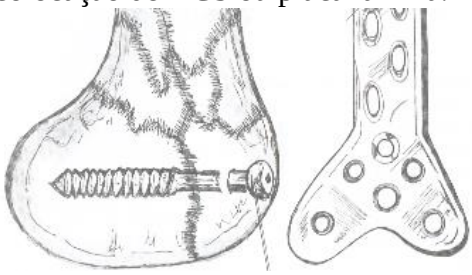

- fixação intra medular(DFN - Distal Femoral Nail): é um novo método e corresponde á um pino intramedular pequeno bloqueado em seus extremos e colocado retrogradamente via intercôndilo femoral. Os parafusos de bloqueio distal são usados também para fixação do traço intrarticular
- fixador externo: utilizado de forma transarticular para facilitar o tratamento de lesão de partes moles(feridas contaminadas, queimaduras, poltraumas). Este dispositivo permite uma imobilização temporária até posterior osteossintese definitiva .

V – COMPLICAÇÕES:

- Infecção - perda da redução - rigidez articular
- consolidação viciosa(mais comum no tratamento conservador)
- pseudo artrose(mais comum na região intercondilar)