Fraturas intertrocantéricas

Ocorrem em pacientes biologicamente mais velhos que os do colo de fêmur - maior osteoporose.Mesmos fatores de risco que para o colo – alcoolismo,osteoporose,peso excessivo,desordens psicomotoras,medicamentos,...

Estão situadas dentro do quadrado metafisário

Mecanismo de trauma

Direto – sobro o grande trocânter
Indireto – força a região do 1/3 prox em tensão.

Adultos jovens – trauma de alta energia| geralmente outras fraturas associadas
Idosos – 90% casos – baixa energia(quedas simples) – falha dos fatores protetores

Clínica – dor em coxa e virilha e dificuldade de andar.
Fraturas sem desvio podem dificultar mas não impedir a marcha.
Fraturas com desvio – membro doloroso,funcional,encurtamento e rotação externa.

Exame físico – grau de deformidade reflete o desvio da fratura, equimose edema

Radiografias –
RX AP da pelve e quadril e lateral.
Rx AP verdadeiro – rotação de 10-15º internamente(fazer tração para melhor visualização dos traços).

Cintilografia com (Tc 99m) - suspeita de fratura sem evidênca ao RX - >72hs

RM – pode evidenciar a fratura com 24hs com uma demora de 15 minutos, pela RM (em T1 apenas)

Classificação

Evans–Jensen –Melhor prognóstico na análise da possibilidade de redução anatômica e estabilidade pela síntese de determinada fratura.Lista a estabilidade dos vários tipos de trauma. **O mais importante para uma redução estável é a restauração da contigüidade da cortical póstero-medial**.
Estável – cortical póstero-medial íntegra ou cominuição mínima
Instável – cortical póstero-medial rompida ou tipo obliqüidade reversa do traço de fratura

Evans-Jensen

Tipo I – frat em 2 partes – estável
IA – sem desvio
IB – desviada

Tipo II – fratura em 3 partes - instável
IIA – comunicação com trocanter maior
IIB – comunicação com trocanter menor

Tipo III – fratura em 4 partes – muito instável
- Comunicação em ambos trocanteres

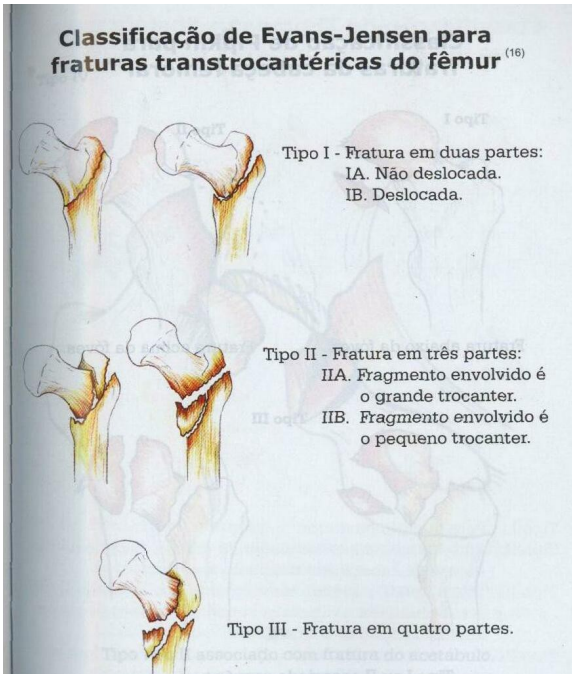

AO – 31 A

Grupo 1 – fraturas simples (2 partes) com linha de fratura do trocânter maior até a cortical medial

Grupo 2 – cominuídas, com fgto póstero-medial

Grupo 3 - linha de fratura atravessa corticais medial e lateral - oblíquas reversas

As fraturas oblíquas reversas têm tendência a desvio do fgto distal pela ação dos adutores

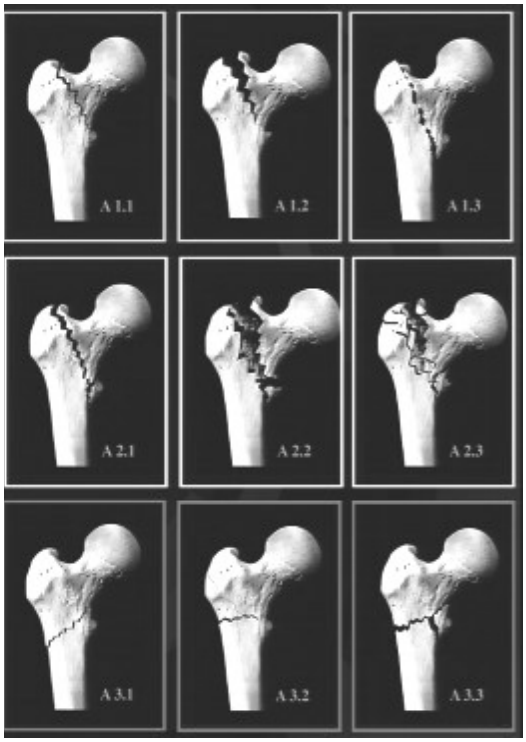

http://traumatologiaeortopedia.com/
http://ortopediabrasil.blogspot.com.br/

Classificação de Tronzo – baseada na radiogradia AP

Tipo I – traço simples do pequeno trocanter ao grande trocanter(sem desvio)
Tipo II – traço simples,som desvio, podendo o pequeno trocanter está fraturado.Não tem cominuição da parede posterior.
Tipo III – ponta do calcar dentro do canal medular significando que o fgto distal está medializado, há cominuição posterior e se o grande trocânter estiver fraturado➔tipo III variante(traço vertical no grande trocanter deslocando fragmento distal)
Tipo IV – fragmento distal lateralizado,traço de fratura desce mais na diáfise e ;cominuição posterior mais acentuada e inclui o pequeno trocânter constituindo grande fragmento medial;esporão do calcar medializado e fora da diáfise
Tipo V – traço de frtura invertido,indo de medial-proximal para lateral-distal deixando a cortical lateral mais curta que a medial.

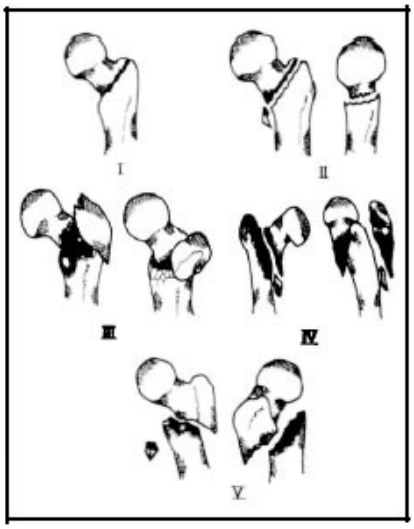

Fig. 1 — Fratura transtrocanteriana segundo a classificação de Tronzo[11]

III variante

Anatomia da lesão

Ocorrem em uma área caracterizada por osso trabecular denso
Trocanter maior e menor\ calcar femoral
Musculatura
- Grupo flexor – iliopsoas e reto-femoral
- Grupo extensor – glúteo máximo e posterior da coxa
- Grupo abdutor – glúteo médio e mínimo
- Grupo adutor – adutor longo,curto,pectíneo e grácil

http://traumatologiaeortopedia.com/
http://ortopediabrasil.blogspot.com.br/

Rotadores externos – piriforme, obturador interno,gêmeo sup e inf,quadrado femoral

Rotador interno – obturador externo

Semitendíneo,semimembranoso e semitendinoso – isquiotibiais – felxão joelhoe extensão do quadril

tensor da fáscia lata,glúteo médio e mínimo também atuam como rotador interno
glúteo máximo atua como extensor e rotador externo

Tratamento

Não cirúrgico –

Avulsão do grande ou pequeno trocânter.

Paciente que não anda ou idoso sem condições clínicas para a cirurgia.

Consiste em 2 tipos de abordagens

- tração por 10-12 sem + reabilitação da marcha
- mobilização precoce e aceitar a deformidade – melhor conduta frente a não cirurgia

A tração não traz benefícios,sendo melhor a imobilização com sacos de areia

Cirúrgico – tto de escolha *e de preferência nas 1as 48hs.Objetiva mobilizar precocemente através de uma redução estável esta depende da qualidade do osso,alinhamento,estabilidade da redução e material de síntese empregado e principalmente o tempo em que o tto está sendo feito.*

Zuckerman – demora de 3-4 dias para a cirurgia dobrava o risco de mortalidade np 1º ano pós fratura.

Quanto maior o fragmento póstero-medial,mais sua fixação e redução contribuem para a estabilidade.

Osteotomias de medialização não fornecem tantos benefícios quanto a redução anatômica com parafuso deslizante

Os parafusos deslizantes no quadril são os dispositivos mais comummente testados.A melhor posição é no centro da cabeça chegando a 1cm do osso subcondral tanto no AP quanto no perfil.O ângulo da placa lateral é o que menos importa.Uma fratura oblíqua reversa não se beneficia da propriedade de deslizamento do parafuso de compressão.Embora não haja consenso na literatura,outros dispositivos tem sido ustados como hastes bloqueadas,placa condília ou DCS ou parafuso deslizante acoplado a dispositivo intramedular.

No passado:
Prego de Smith-Peterson – A e B(com placa)
Prego de Jewett(D)
Prego deslizante(E)
Prego deslizante de Pugh(G)
Prego de Massie(H)

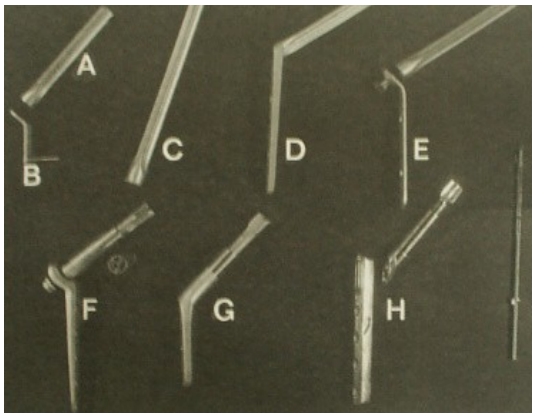

Placas-pregos de Jewett/de Holt – prego trilaminado acoplado a uma placa com 130º ou 150º - não comprimiam a fratura – interesse histórico

Placas-prego deslizante - prego de Massie / prego de Ken-Pugh – permitiam o prego deslizante telescopar em um tambor – deram origem ao parafuso deslizante do quadril

Dispositivo de êmbolo e domo espansível alta – parafuso deslizante + cimento.Usados para grave osteopenia da cabeça, reforço com PMMA

Baumgaertner desenvolveu o conceito da distância ponta-ápice(DPA) – medida em mm da distância entre a ponta do parafuso deslizante e ápice da cabeça femoral, medidas no AP e lateral.DPA<27mm implica em menor possibilidade de migração do parafuso.É o medidor mais confiável sendo os outros medidores a idade avançada e fraturas instáveis.Se a localização do fio guia resultar em DPA>25mm, revisar a redução e alterar a posição do guia.

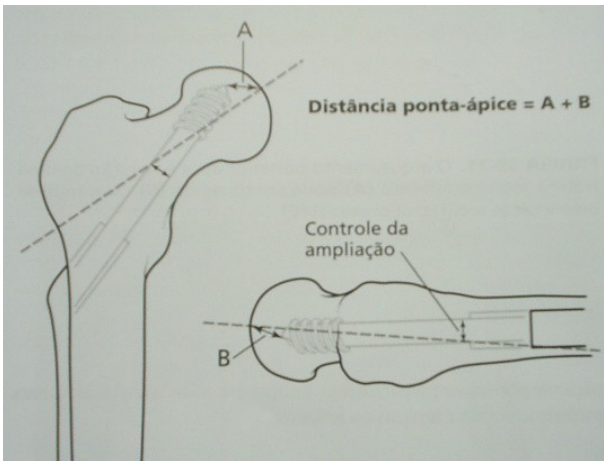

O parafuso deslizante em fraturas instáveis com fragmento póstero-medial deve ser colocado após a fixação deste fragmento e para isso o membro inferior não pose estar tracionado devido a inserção do iliopsoas que se fixa no trocanter menor.Reduz o mesmo com um gancho ou pinça de redução antes de tracionar e colocar a síntese.

Placa de Egger - placa foi modificada substituindo orifícios redondos por ovais

http://traumatologiaeortopedia.com/
http://ortopediabrasil.blogspot.com.br/

Placa de Medof – canaleta central vertical retém componente interno deslizante .se usar o parafuso de travamento ocorre dinamização uniaxial e se não colocar dinamiza biaxialmente.Só tem na angulação de 135º .Deve deslizar 1,5-2,0cm e estão disponíveis com 4 (ft intertrocantéricas) e 6 orifícios (subtrocantéricas) Placa de Medof e parafuso intramedular de quadril - fraturas com prolongamento subtrocantérico(inclusive oblíquas reversas).O prolongamento subtrocantérico do traço deve ser estabilizado por cerclagem ou parafuso de compressão antes de pôr o parafuso deslizante Dispositivos intramedulares - hastes \ parafusos

Pino-

parafuso Orlando Pinto de Souza➔ implante único colocado em valgo acentuado através de um orifício na cortical lateral da diáfise.Apoia-se no calcar e penetra na cabeça femoral ligeiramente lateral.

Pinos côndilo-cafálicos de Ender – para fraturas estáveis

Uma metanálise mostrou que o DHS é 2,6 x superior aos pregos-placa, não devendo esses serem mais fabricados.Fica pois a decisão entre DHS,PFN e similares.

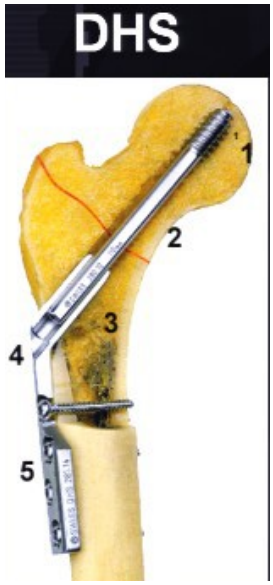

DHS– **melhor método** para fraturas intertrocantéricas.Permite compressão interfragmentar e movimentação axial .Estão disponíveis com placas de 125-155º sendo as mais usadas as de 135º - menor estresse na cabeça femoral que placas de ângulos maiores.A incisão é via lateral.O pino deve estar no centro tanto no AP como perfil.

Gamma nail e PFN – mais vantajosos por estarem no canal medular(mais próximos a linha de carga),além de permitirem o deslizamento do parafuso do colo permitindo impacção no foco de fratura.Exigem intensificador de imagens.Um estudo entre PFN e DHS não mostrou diferença quanto aos resultados, porém o DHS é mais rápidpo.

Prego centromedular(PFN) – permite carga imediata e recomendao para fraturas instáveis.Mais caro que o DHS e ideal para fraturas tipo V.Permite que a carga vá da cabeça para região pertrocantérica sem solicitar o foco da fratura, prmitindo a carga total

Não é recomendado em jovens pois sua retirada deixa um grande buraco no fêmur que pode facilitar outras fraturas.

As únicas condições em que devemos fazer artroplastia em fraturas intertrocantéricas são:

- Degeneração do quadril

http://traumatologiaeortopedia.com/
http://ortopediabrasil.blogspot.com.br/

- Cominuiçaõ fratura e osso ruim com tentativa frustrada de RAFI
- Artrite reumatóide – pode ser a 1ª escolha

Hoffman e Hass recomendaram DHS para fraturas estáveis (I e II) e PFN para instáveis(III e IIIvariante)

Estáveis – tração e rotação interna.Pode usar mesa ortopédica para manter a redução.Via de acesso lateral com I.imagens➔DHS e placa de 135º

Instáveis – valgização do fgto proximal e impactação na diáfise.A valgização compensa o encurtamento.Via de acesso de Watson-Jones em mesa cirúrgica comum.Fio guia no centro do colo do fêmur para cabeça em varo.Isto é importante para III variante, mas a III necessita de osteotomia do grande trocânter.Coloca-se o DHS e estabiliza a fratura com esporão do cálcar dentro da diáfise,valgizando o fgto proximal.Osteossíntese completada por placa-tubo geralmente com 4-5 parafusos na diáfise.

Placa condília – angulada 90º DCS - 90º

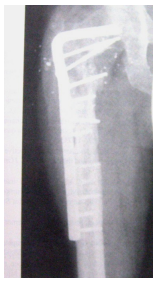

Osteotomia com deslocamento medial – Dimon-Hughston

Técnica usada quando não houver condição de colocar o pino deslizante na posição III a apropriada.Isto requer, nas fraturas tipo osteotomia do grande trocânter, que no final é fixado com a cerclagem,não sendo necessário na tipo III variante pois o grande trocanter já está fraturado.

- Encurta o membro
- Compromete a função dos abdutores/dificulta a deambulação
- Única vantagem é a menor incidência de bursite trocantérica

O implante usado é o DHS de tubo curto com o pino-parafuso colocado em varo, o que valgiza o colo e medializa a diáfise.O esporão do cálcar fica travado na medular. Via de Watson -Jones

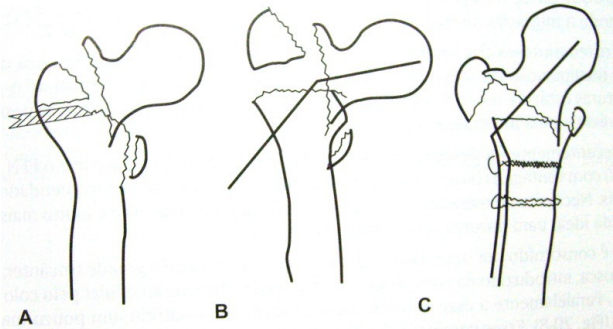

Fig. 20-5.
Tronzo III – osteossíntese. **(A)** Osteotomia do grande trocânter. **(B)** Introdução do implante em varo pela fratura. **(C)** Valgização e fixação da placa, sem fixar o esporão.

Osteotomia valgizante – Sarmiento.Nas fraturas tipo IV, a cortical lateral da diáfise impede a medialização desta para introdução do esporão proximal no canal medular e por isso a cortical lateral deve ser osteotomizada.

http://traumatologiaeortopedia.com/
http://ortopediabrasil.blogspot.com.br/

Suporte cortical medial

1. Osteotomia oblíqua da diáfise proximal do fêmur, da base do trocânter maior até um ponto distal 1cm da fratura medialmente
2. colocação de um implante no fragmento proximal ,a 90º em relação a superfície da fratura
3. redução e compressão da superf da fratura

Complicações:

1. valgização excessiva – sobrecarga dos abdutores
2. encurtamento excessivo do membro
3. rotação externa

Tanto na Dimon-Hugston quanto na Sarmiento não deve fixar o esporão do calcar com 1º parafuso pois evita a estabilização espontânea pela carga.O grande trocânter pode ser fixado com cerclagem à placa se fgto grande.Em geral, não necessário.

Osteotomia de lateralização – Wayne-County – alinhamento anatômico

Objetiva deslocar a diáfise para lateral e superpor a cortical medial

Usada em fraturas com fgto póstero-medial

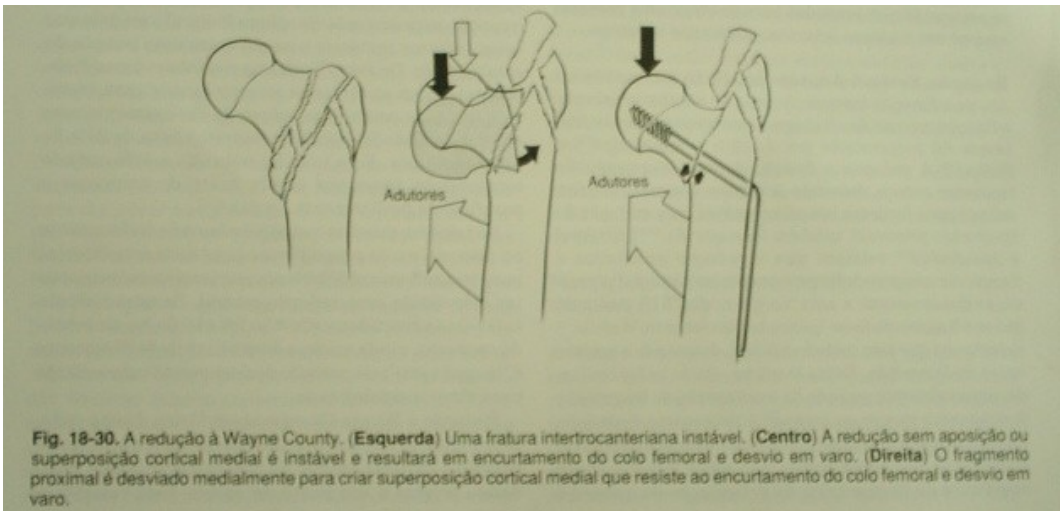

Fig. 18-30. A redução à Wayne County. (**Esquerda**) Uma fratura intertrocanteriana instável. (**Centro**) A redução sem aposição ou superposição cortical medial é instável e resultará em encurtamento do colo femoral e desvio em varo. (**Direita**) O fragmento proximal é desviado medialmente para criar superposição cortical medial que resiste ao encurtamento do colo femoral e desvio em varo.

Para fraturas tipo V, a tendência a medialização espontânea da diáfise deve ser impedida.Faz-se encaixe femoral para apoio do calcar

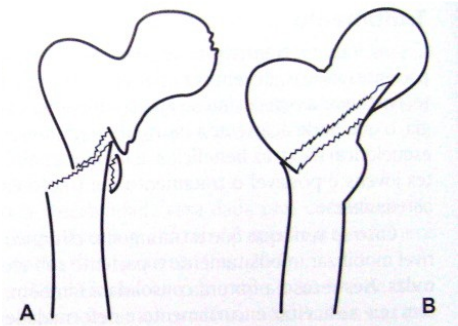

Fig. 20-7.

Tronzo V – estabilização. **(A)** Encaixe no fragmento proximal. **(B)** Esporão distal introduzido no colo e discreta valgização.

Farturas patológicas – tto cirúrgico,salvo se:

Condições clínicas inadequadas
Déficit mental ou alterações da consciência
Expectativa de vida limitada

Abordagens das fraturas patológicas:

Fixação composta – com cimento
Haste intramedular travada
Substituição fêmur proximal – deve reinserir os abdutores do quadril

Cuidados pós operatórios

Treino da marcha no 1º DPO
Profilaxia TVP

Complicações:As maiores são desvio em varo e penetração do implante na articulação.

- *Migração dos parafusos deslizantes –*

parafuso excêntrico na cabeça femoral
fresagem incorreta
redução instável
colapso da fratura – em varo pode ser aceita em idosos
contato inadequado do parafuso-tambor impedindo o deslizamento

penetração do parafuso na articulação

- Fratura do fêmur proximal
- *Pseudartrose* – dores persistentes após 4-7m cirurgia.Considerar osteotomia valgizante,enxertia e estabilização.Usar placa 90º pois o caminho difere do 135º do DHS.
- *Deformidade rotacional* – causa mais comum é a rotação interna do fgto distal na cirurgia
- *Pacientes com AR - Necrose(10%),infecção(10%) e 28%necessitam de artroplastia total* – tto escolha em pacientes reumatóides.

Atenção – pode ocorrer a fratura isolada do trocanter maior que é tratada conservadoramente ou com banda de tensão.A força de deformidade primária é exercida pelos rotadores externos e não pelos abdutores.

Fraturas isoladas do trocanter menor são patognomônicas de lesões patológicas.

Fratura Intertrocantérica do Fêmur

Nos EUA ocorrem mais de 200.000 fraturas de quadril correspondendo à metade da ocupação dos leitos hospitalares destinados às fraturas.

Prevenção

O risco de fratura de quadril é dobrado se há história de fratura do quadril na mãe. Uma mulher pode ser capaz de minimizar o risco de fratura do quadril fazendo caminhadas, evitando sedativos, reduzindo o consumo de cafeína, parando de fumar, tratando problemas de visão e tomando medidas para manter a densidade dos ossos. Há evidências de que suplemento hormonal pós-menopausa combinado com consumo adequado de cálcio possa reduzir a incidência de fraturas de quadril.

Educação e avaliação do ambiente familiar podem ajudar a eliminar os perigos (tapetes soltos, fios elétricos, escadas, etc.) que contribuam para a ocorrência da queda.

De acordo com a revisão sistemática, protetores de quadril parecem prevenir as fraturas de quadril em pacientes institucionalizados, porém a aceitabilidade e o desconforto causados pelos protetores de quadril permanecem um problema

Avaliação das lesões

Na população geriátrica a fratura intertrocantérica do fêmur resulta geralmente de um trauma de baixa energia, enquanto no paciente jovem a fratura decorre de um trauma de alta energia. O exame físico de pacientes com fratura intertrocantérica com desvio revela um membro inferior doloroso, encurtado e rodado externamente.

Em casos de alta suspeição deve-se realizar radiografias em AP com tração ou em rotação interna. Outros testes diagnósticos podem incluir cintilografia óssea com tecnécio (Tc 99m), ressonância magnética ou uma tomografia. A cintilografia óssea é mais confiável após 72 horas. Um estudo mostrou acurácia semelhante dentro das primeiras 24 horas, com uma demora de 15 minutos, pela ressonância magnética (em T1 apenas), o que permite iniciar o tto o mais precocemente.

Classificação

Muitos autores têm classificado as fraturas intertrocantéricas.

Classificação de Tronzo

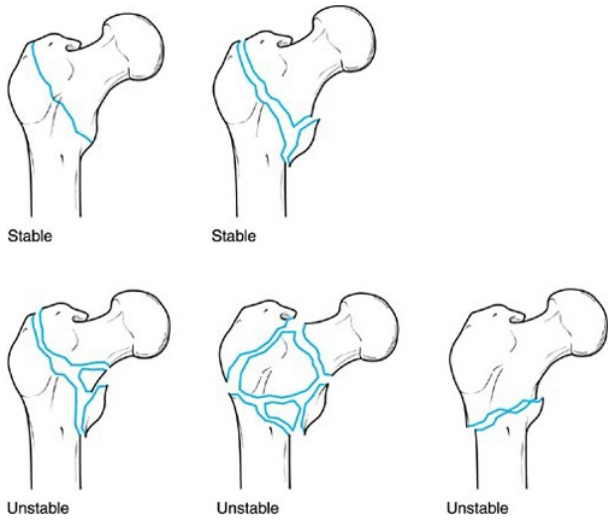

I – Completa sem desvio

II – Completa com desvio, podendo o trocânter menor estar íntegro ou não, sem cominuição da parede póstero-medial

III - Completa com desvio, acometendo a parede póstero-medial, com medialização do fragmento distal e o esporão do calcar dentro do canal medular

IIIB – Fratura tipo III + fratura do trocânter maior

IV – Completa com desvio acometendo a parede póstero-medial com diáfise lateralizada e o esporão fora do canal medular

V – Fratura transtrocanterica com traço invertido

Obs: A partir do tipo III, as fraturas são instáveis, pois atingem a parede póstero-media

Classificação AO/ASIF

Fêmur proximal (31)

A – fratura extra-articular na região trocantérica

1-pertrocantérica simples

2-pertrocantérica multifragmentada

3-intertrocantérica

B – fratura extra-articular ao nível do colo

C – fratura articular ao nível da cabeça

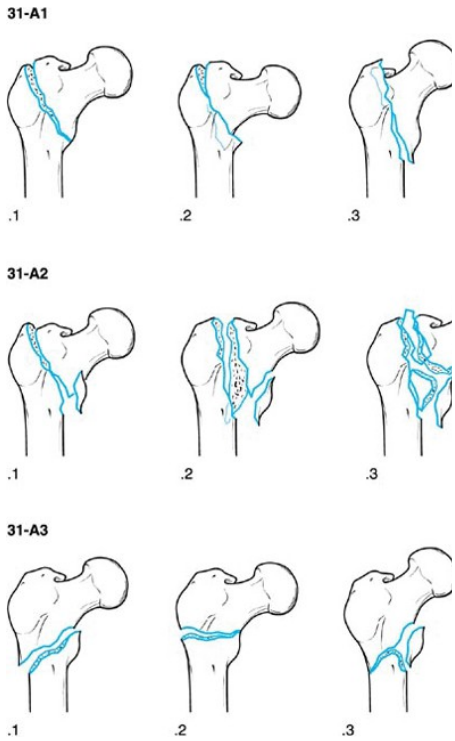

http://traumatologiaeortopedia.com/
http://ortopediabrasil.blogspot.com.br/

De acordo com a AAOS, Jensen acredita que a classificação modificada de Evans é a que fornece melhor prognóstico na análise da possibilidade de redução anatômica e da estabilidade proporcionada pela síntese de uma determinada fx.

A classificação de Evans lista a estabilidade dos vários tipos de fxs. Tipos de fxs instáveis incluem aquelas que têm fragmentação do córtex póstero-medial ou o tipo de obliqüidade reversa do traço de fratura. Um tipo instável pode se tornar estável pela redução da cortical medial.

Classificação de Evans-Jensen para Fraturas Intertrocantéricas – 1994

Tipo I	Tipo II	Tipo III
Fratura em duas partes Estável	Fratura em três partes Instável	Fratura em quatro partes Muito instável
Sem desvio Desviada	Cominuição do trocânter maior Cominuição do trocânter menor	Cominuição do trocânter maior e menor

Tratamento

As fxs isoladas tipo avulsão do grande ou do pequeno trocanter podem ser geralmente tratadas por supressão da carga. Há preocupação de que esta fx possa representar ou progredir para uma fratura intertrocantérica completa.

A estabilização cirúrgica é o tto de escolha para as fxs intertrocantéricas do fêmur. O objetivo é mobilizar precocemente o paciente através da obtenção da redução estável da fratura. Muitos fatores determinam um bom resultado: a qualidade do osso, o alinhamento, a estabilidade da redução e o material de síntese empregado.

Outro fator que contribui para um bom resultado é o prazo adotado para o tto cirúrgico. Em um estudo prospectivo não randomizado, Zuckerman et al. descobriram que uma demora de três dias ou mais para a realização do ato operatório dobrava o risco de mortalidade dentro do 1º ano após a fratura. Isto permanecia verdade, mesmo quando a idade, o sexo do paciente e o número de condições médicas preexistentes eram controlados. Esta associação não estava condicionada ao número ou à gravidade das condições médicas. Nenhuma associação foi encontrada entre o retardo na cirurgia e o aparecimento de complicações pós-operatórias durante a hospitalização. Este estudo foi limitado a pacientes com pelo menos 65 anos de idade, bem orientados no tempo e espaço, morando em sua própria casa, e que eram capazes de deambular antes da fratura. Os autores recomendaram que este tipo de paciente fosse operado com , no máximo, 48 horas de admissão hospitalar.

Baumgartner divulgou o conceito de uma medida chamada ¨tip-apex distance¨ (TAD) para determinar a posição do parafuso deslizante na cabeça do fêmur. Esta medida em mm é a soma da distância da ponta do parafuso ao ápice da cabeça femoral nas incidências radiológicas AP e Perfil, após o controle da magnificação radiográfica. Conforme o autor, a distância TAD é o fator mais importante, mas não único a influenciar a

probabilidade de escape (¨cutout¨). Este recomenda que o fio-guia seja reposicionado se esta distância for maior que 25 mm.

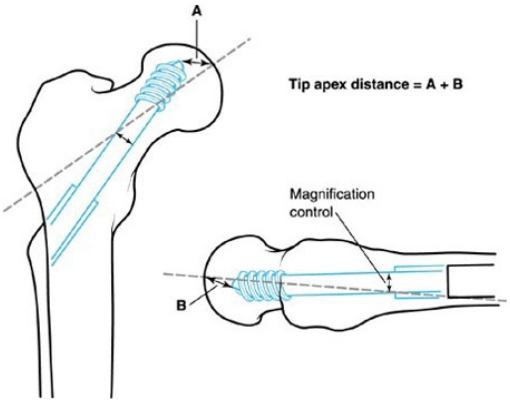

O objetivo da cirurgia é atingir uma redução anatômica e estável. Quanto maior o fragmento póstero-medial, mais sua redução e fixação contribuem para a capacidade de resistência à carga. As osteotomias de medialização não oferecem tantos benefícios quanto a redução anatômica quando é usado um sistema de parafuso deslizante. Fxs instáveis bem alinhadas evoluem para uma posição medial estável por um colapso controlado.

Os parafusos deslizantes no quadril são os dispositivos mais comumente usados para fixação destas fxs. A melhor posição radiográfica do parafuso é no centro da cabeça femoral, tanto no AP quanto no perfil, chegando até a 1 cm do osso subcondral. O ângulo da placa lateral é o que menos importa. Uma fratura tipo oblìqua reversa não se beneficia da propriedade de deslizamento do parafuso de ¨compressão¨. Outros dispositivos podem ser mais apropriados para contrabalançar as forças de deslocamento medial. Embora não haja consenso na literatura, estas fxs têm sido tratadas com sucesso com hastes bloqueadas, ou placa condília ou D.C.S. ou parafuso deslizante acoplado a dispositivo intramedular

O tto das fxs intertrocantéricas do fêmur tem sido conduzido com muitos dispositivos. Hastes condilocefálicas intramedulares, flexíveis ou rígidas, têm tido algum sucesso, embora sejam altos os índices de complicação, especialmente em fxs instáveis. De acordo com a revisão sistemática (Hastes condilocefálicas versus implantes extramedulares para fraturas extracapsulares do quadril), qualquer vantagem de desfechos intra-operatórios de hastes condilocefálicas é anulada pelo aumento de nas complicações da consolidação da fx, índice de revisão, dor residual e deformidade do membro quando comparado com um implante extramedular, particularmente um parafuso deslizante. O uso de hastes condilcefálicas (em particular as hastes de Ender), para as fraturas trocantéricas não é o mais apropriado

Parafusos cefálicos acoplados a hastes intramedulares curtas (exemplo: pregos gama) proporcionam muitas vantagens biomecânicas no cuidado das fxs peritrocantéricas. Sua posição intramedular medializa o movimento inercial, permitindo uma distribuição da carga mais efetiva ao calcar femoral; seu braço de alavanca mais curto diminui o momento de flexão; seu parafuso deslizante permite o controle da impacção da fx. A técnica cirúrgica para inserção requer menor exposição do local da fx. Estudos clínicos recentes provaram não haver diferença significativa em termos de tempo cirúrgico, perda de sangue e exposição ao intensificador de imagem. Estes parafusos em hastes intramedulares curtas têm trazido resultados comparáveis ao parafuso deslizante em placa lateral; contudo, fraturas femorais secundárias raras mas problemáticas têm sido descritas no extremo distal

daquele dispositivo. De acordo com a revisão sistemática (Hastes cefalocondilares e Gamma versus implantes extracapsulares para fraturas extracapsulares do quadril), o parafuso deslizante parece ser superior quando seu índice de complicações é comparado às hastes intramedulares. Futuros estudos serão necessários para determinar se diferentes tipos de hastes produzem resltados similares, ou se a escolha das hastes intramedulares têm vantagens sobre os tipos de fraturas (por exemplo, linhas de fratura reversas e fxs subtrocantéricas)

A colocação de prótese é uma alternativa no tto da fx cominutiva, patológica ou em ossos osteoporóticos: este método apresenta risco intrínseco de luxação. Artroplastia parcial bipolar primária em pacientes mais velhos com fraturas intertrocantéricas instávesi permite carga total cedo, uma vantagem em comparação com o uso de fixação interna. Haentjens et al, observaram melhor reabilitação e uma melhor reabilitação e uma menor incidência de complicações de decúbito e pulmonares nestes pacientes.De acordo com a revisão sistemática, há evidência insuficiente a partir de estudos randomizados determinar se a artroplastia tem alguma vantagem sobre o parafuso deslizande em fraturas de quadril extracapsulares.

Na revisão sistemática ¨heparina, heparina de baixo peso molecular e métodos físicos para prevenir TVP e embolismo pulmonar após cirurgias para fraturas de quadril¨, observa-se que a heparina não-fracionada e a heparina de baixo peso molecular protegem contra a TVP. As evidências são insuficientes para confirmar sua proteção contra o embolismo pulmonar ou um benefício geral, ou na distinção entre várias aplicações de heparina. Dispositivos como meias e botas de bombeamento parecem prevenir a TVP, podem proteger contra o embolismo pulmonar e reduzir a mortalidade, mas a aderência da pele permanece um problema. /a boa qualidade dos ensaios dos métodos mecânicos bem como as comparações diretas com heparina e aspirina em baixa dose devem ser considerados

Complicações

As principais são perda da redução e perda da fixação, seguidas de pseudartrose sintomática.
Pacientes com artrite reumatóide apresentam maior índice de complicação em relação à osteossíntese podendo ser nestes pacientes a artroplastia total do quadril o tratamento de escolha para fraturas intertrocantéricas, com ou sem artrite preexistente (AAOS).
Lembrar sempre das complicações clínicas que acompanham este tipo de fratura no idoso, e também no politraumatizado.