Doença de Blount

- Distúrbio do crescimento da porção póstero-medial da tíbia que resulta em uma deformidade em varo.

- Caracteriza-se por deformidade em varo progressiva,acompanhada da rotação interna da perna,que envolve a epífise e a metáfise proximais da tíbia e representa uma das causas de desalinhamento dos mmii na criança.

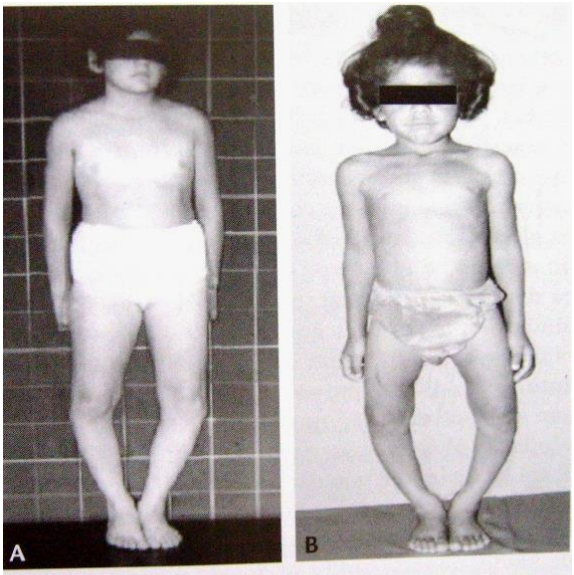

FIGURA 47.1 – Tíbia vara infantil em crianças de 4 anos (*A*) e 8 anos (*B*).

- É subdividida em tíbia vara infantil e tíbia vara do adolescente.

Queixa principal – pernas arqueadas em piora.

Infantil – até 3anos.50-70% bilaterais
Juvenil – 4 a 10 anos
Tardia ou adelescente - >10anos(unilateral em 80%)

Alinhamento fisiológico – varo máximo ao nascimento regredindo progressivamente

para neutro aos 2 anos e para valgo de até 10º ao redor dos 3-4 anos, ajustando-se depois para valgo anatômico(5-6º) até os 8 anos de idade.

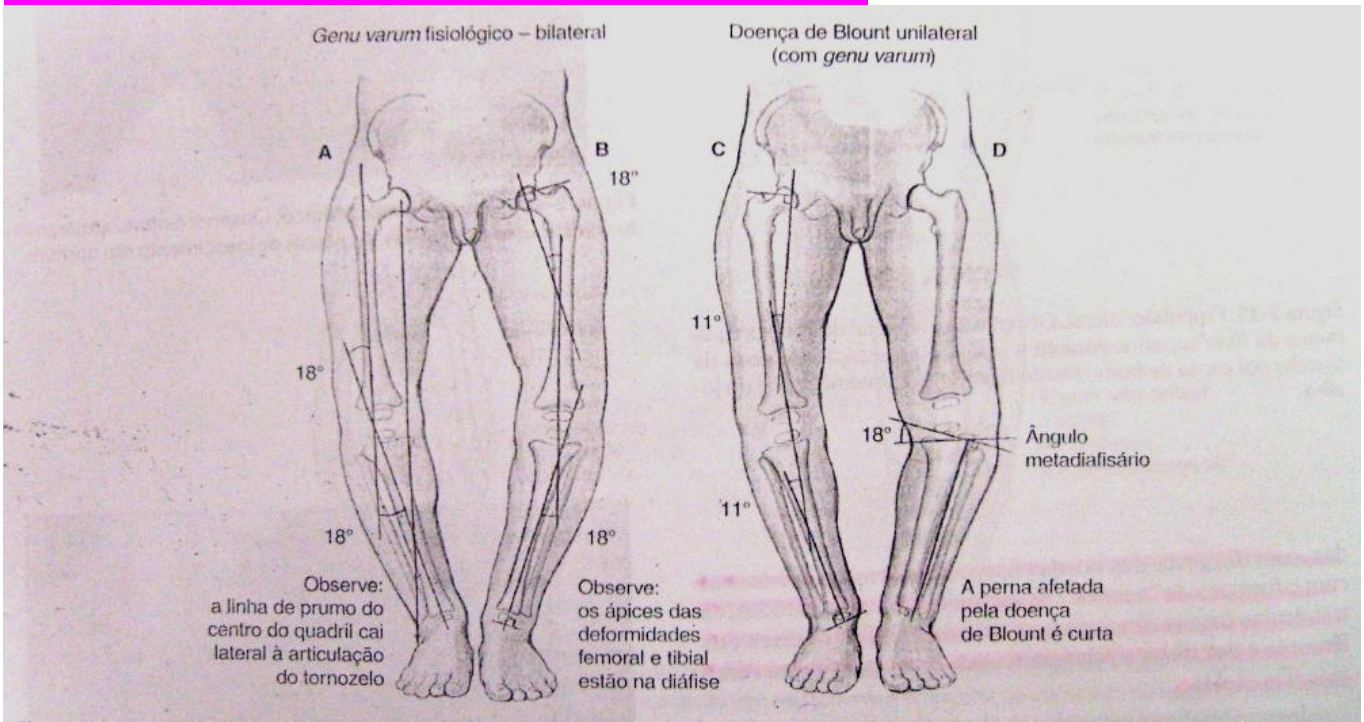

Figura 2-42. *Genu varum* fisiológico e doença de Blount. Avaliação radiográfica de desvio do eixo mecânico e local da deformidade. **Lado A.** Ângulo tibiofemoral — medindo a deformidade no joelho. Observe a curva suave da tíbia e do fêmur. **Lado B.** Teste de desvio do eixo mecânico demonstrando envolvimento da tíbia e do fêmur no alinhamento irregular. **Lado C.** Teste de desvio do eixo mecânico para deformidades das diáfises do fêmur e da tíbia. **Lado D.** Ângulo metadiafisário — medida para avaliar a doença de Blount.

Varo fisiológico X varo patológico

- Â de Levine Drennan – metáfiso-diafisário (MD) tibial – formado por uma linha

perpendicular ao eixo longo da tíbia, na altura da articulação, e uma linha paralela a superfície articular.(>11º - progressão).Este método tem 5% falhas e algusn estudos com â > 11º , o paciente evoluiu benignamente.Alguns autores afirmam que não se pode distinguir varo fisiológico do patológico e acompanha crianças com RX por 2 anos(A regressão costuma ser espontânea.Anão ser que se suspeite de raquitismo).Recomenda-se seguir pacientes semestralmente até os 3,5-4anos quando se decide por soteotomia se varo não se resolver.

- <11º - acompanhar
- Entre 11 e 16º - provável Blount
- >16º - Blount

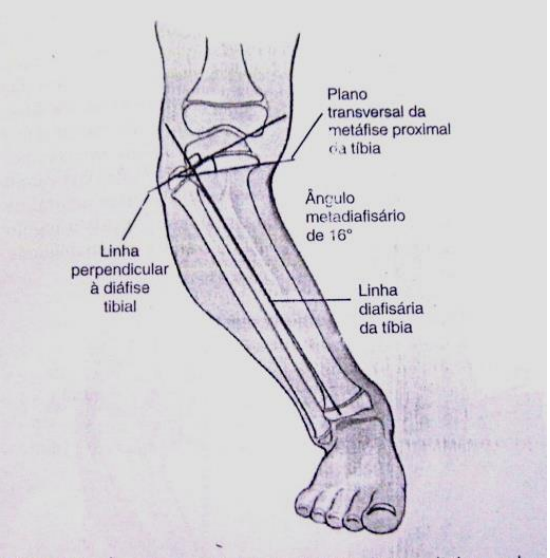

Figura 2-43. Ângulo metadiafisário. (1) Desenhe uma linha paralela à borda lateral da diáfise da tíbia. (2) Desenhe uma linha horizontal no plano da metáfise proximal da tíbia. (3) Desenhe uma linha horizontal perpendicular à diáfise da tíbia. O ângulo formado entre as linhas 2 e 3 é o ângulo metadiafisário.

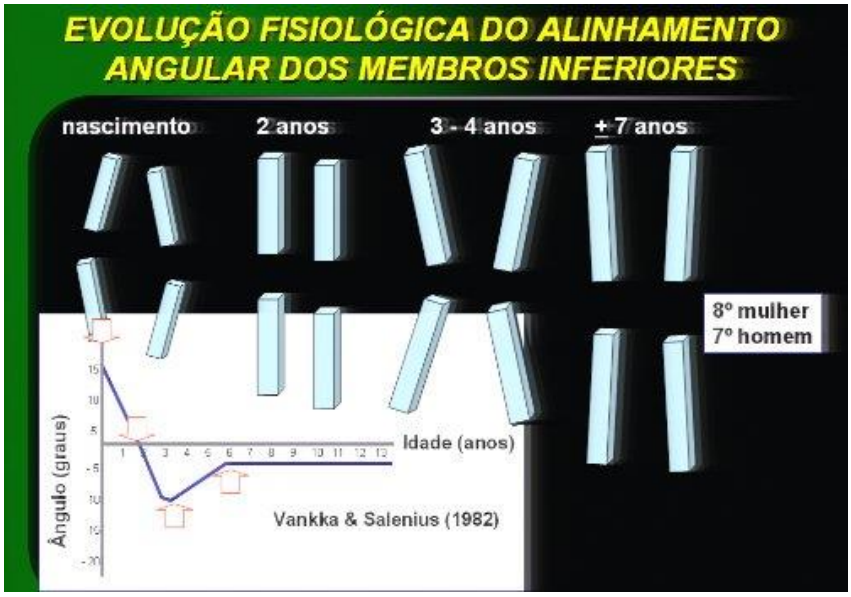

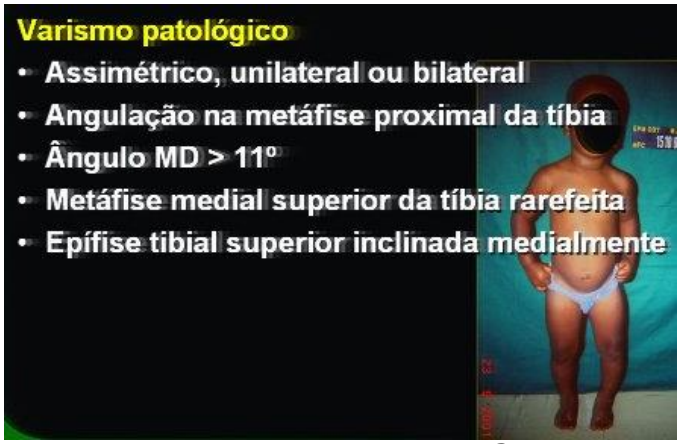

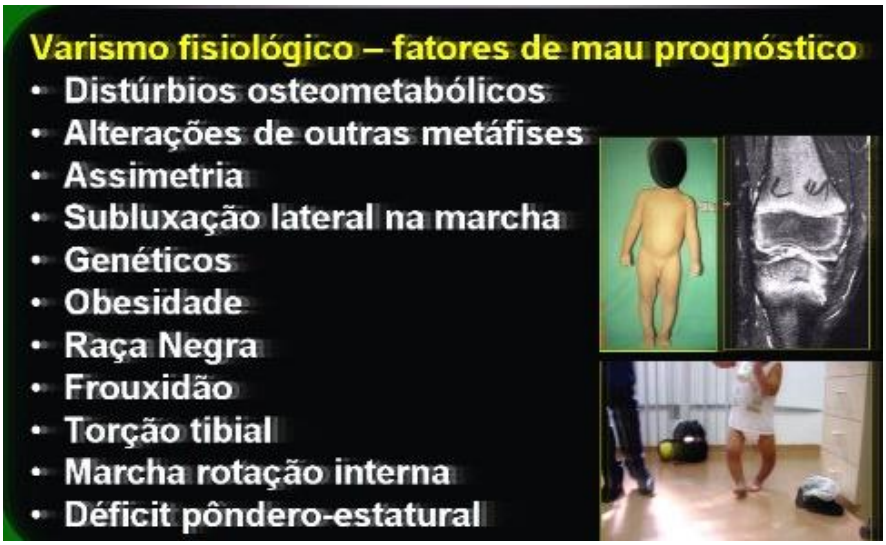

➔Â de Kling - >60º / mede a declividade do platô tibial.Porém não representa a verdadeira declividade pois, na RM dá diferença (cartilagem não pode ser avaliada pelo RX)

http://traumatologiaeortopedia.com.br
http://www.traumatologiaeortopedia.com

➔**â metáfiso-diafisário femoral –** ocorre alteração em 34% casos, aumentando este â.

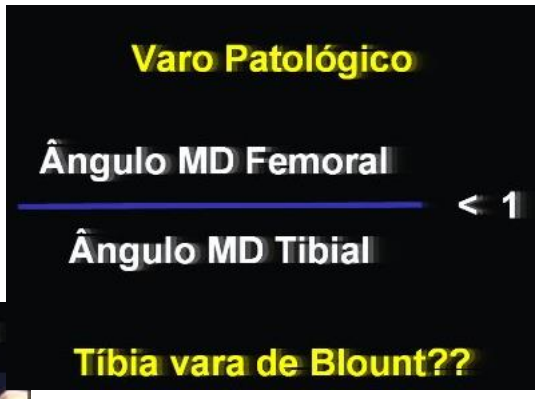

Rotação interna tibial:

Etiologia – controversa – algo faz a fise póstero-medial e metáfise proximal ser comprometida.

- Pressão na fise póstero-medial
- Frouxidão ligamentar

- Andar precoce
- Transmissão genética – não comprovada. (não acontece em crianças que não andam e só começam após a idade da marcha)
- Obesidade – carga

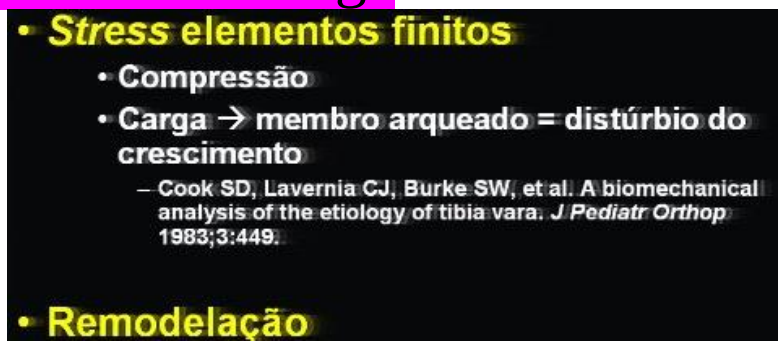

Raça – africanos e jamaicanos

Tíbia vara infantil:

Criança andando sem dificuldade e varo do joelho devido a rotação interna e geralmente recurvato da tíbia.Bilatearl em até 80% casos, dos quais os mais antigos se apresentam com joelho em rotação externa.Predomina em meninas negras.

RX pequena projeção(bico) na metáfise tibial proximal associado a varo da tíbia.Com o crescimento vai aumentando associado a pontos de ossificação da epífise proximal medial.Espaço articular mantido normalmente.Em perfil, pode ser detectada uma depressão na epífise tibial posteriormente.Com a doença avançada,a placa de crescimento entre epífise e metáfise medial funde-se completamente encerrando o crescimento.

O 1º sinal radiográfico é a radioluscência e fragmentação na porção medial da metáfise,proximal a tíbia.

Apresenta-se como deformidade nos 1os meses de vida, mas a criança geralmente vem aos 9-12m de idade.A maior progressão acontece entre 1-4 anos e 9-14 anos..As vezes, some entre os 2-4 anos, e as alterações radiográficas desaparecem por completo..Entre 5-8 ou não se altera ou aumenta muito devagar.

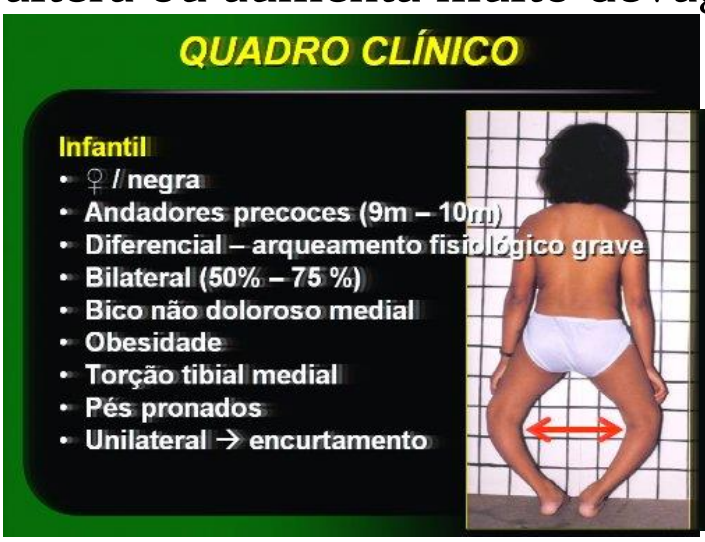

Outros achados:

Diagnóstico diferencial – doenças metabólicas(raquitismo renal ou nutricional):

- Raquitismo – fises alargadas palpáveis,proeminência costocondral(rosário raquítico) e cifose torácica.Afeta o osso como um todo e não a fise.

- Displasias ósseas – condroplastia / displasia epifisária múltipla(doença de Ollier) / condrodisplasia metafisária.

- Trauma ou infecção - Fechamento precoce da fise

TABELA 2-3. AFECÇÕES DO ESQUELETO COM ARQUEAMENTO DOS MEMBROS INFERIORES

1. *Genu varum* aparente
2. *Genu varum* fisiológico
3. Tíbia vara familiar congênita
4. Tíbia vara (doença de Blount)
5. Bloqueio assimétrico do crescimento da porção medial do fêmur distal e da tíbia proximal devido a infecção, fratura ou tumor
6. Raquitismo — deficiência ou refratário à vitamina D (hipofosfatemia)
7. Displasia óssea, tal como acondroplasia e displasia metafisária
8. Displasia fibrocartilaginosa
9. Deficiência longitudinal congênita da tíbia com relativo crescimento exagerado da fíbula
10. Intoxicação por chumbo ou fluoreto

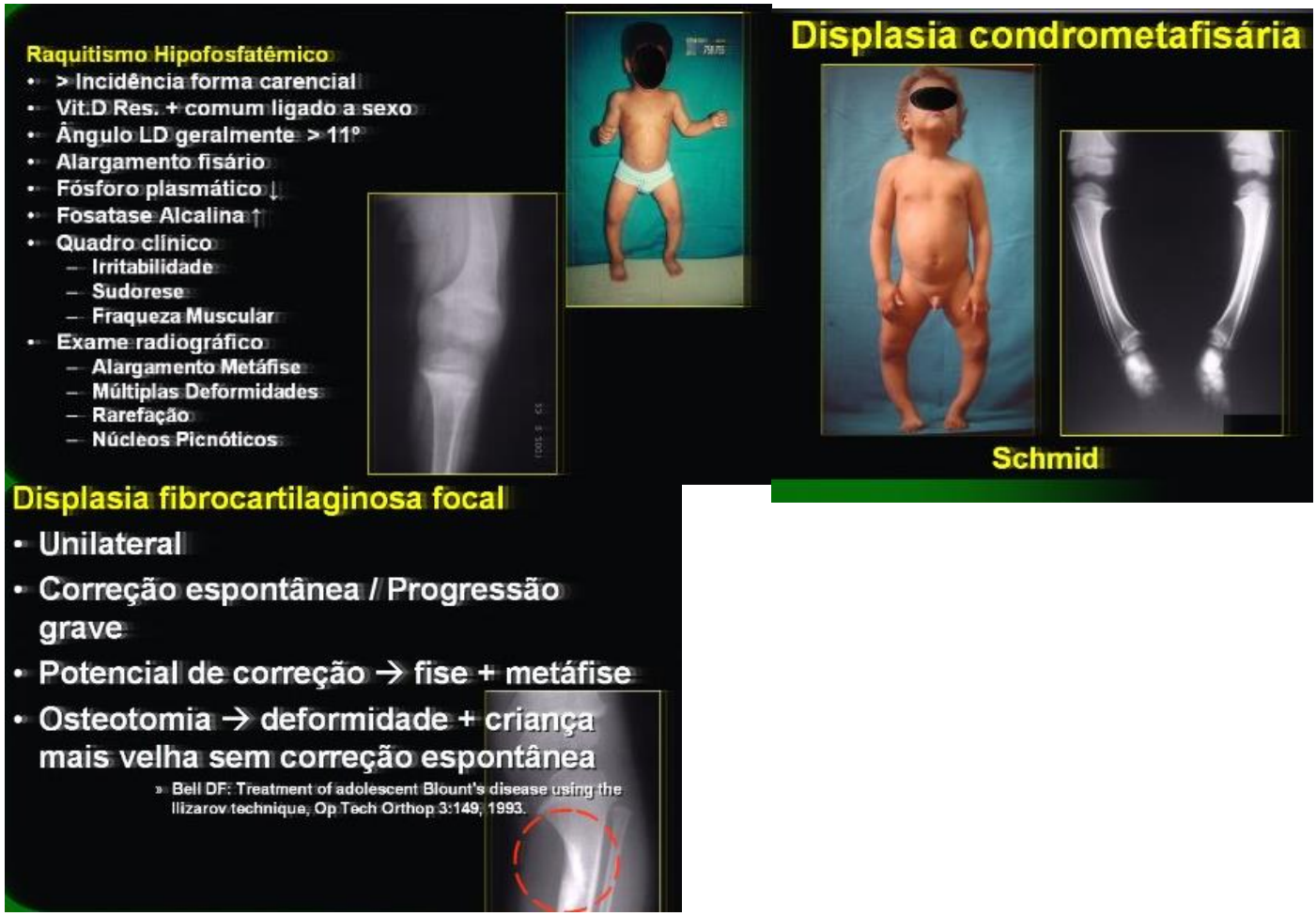

Classificação de Thompson:

Início precoce – Infantil (0-3 anos)

Início tardio: juvenil(4-10a) / adolescentes(verdadeira(>11a). Trauma ou infecção

Histologia= epifisiólise

Força de compressão assimétrica com interrupção e alteração da ossificação / trauma ou infecção

Classificação de Smith

Graus progressivos – Smith (1982)
Grau A – tíbia vara potencial
Crianças com pernas arqueadas
- Varo 15º
- Alterações radiográficas
  - Esclerose da diáfise – medial > lateral
  - Bico medial da metáfise
  - Radiotransparência

Graus progressivos – Smith (1982)
Grau B – tíbia vara branda
Diagnóstico + / alterações brandas
- Qualquer achado do grupo A
- Varo 15º – 30º
- Alterações radiográficas
  - Fragmentação ou pontilhado medial
    - Epífise e/ou metáfise

Graus progressivos – Smith (1982)
Grau C – tíbia vara avançada
Diagnóstico + / alterações graves
- Qualquer achado do grupo A / B
- Alterações radiográficas
  - Fragmentação e deformidade epifisária
  - Placa medial aberta

Graus progressivos – Smith (1982)
Grau D – fechamento da placa de crescimento
Diagnóstico + / alterações avançadas
- Qualquer achado do grupo A / B / C
- Alterações radiográficas
  - Fechamento medial + ponte óssea
    - Epífise e metáfise
  - Deficiência medial do platô tibial
  - Progressão rápida do varo

Classificação de Langenskiold – para tipo infantil

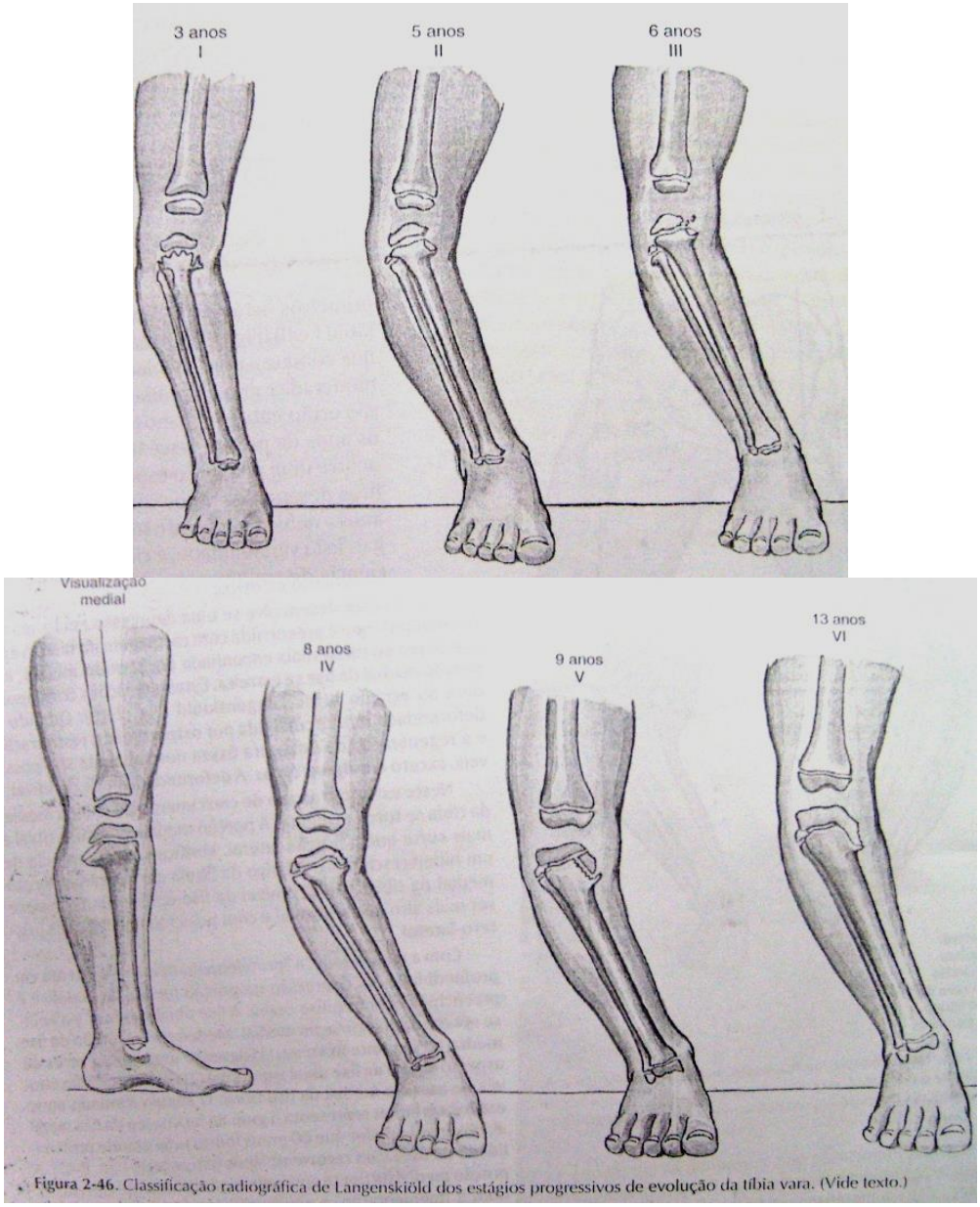

Figura 2-46. Classificação radiográfica de Langenskiöld dos estágios progressivos de evolução da tíbia vara. (Vide texto.)

Estágio I(2-3 anos) – aumento progressivo do varo e irregularidade da zona de ossificação da metáfise,com zonas de radioluscência e ilhas de calcificação e atraso de desenvolvimento na epífise medial.

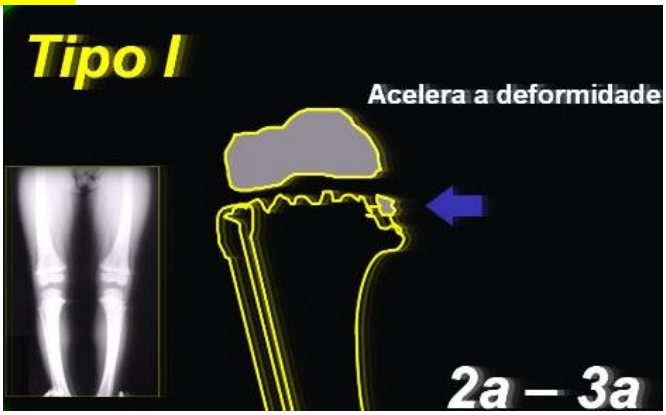

Estágio II(3-4 anos) – depressão da metáfise medial formando bico.Parte medial da epífise menos desenvolvida que a diáfise.

Estágio III(4-6anos) – formação de degrau na metáfise – depressão

Estágio IV (5-10 anos) – degrau metafisário aumenta em profundidade e epífise ocupa área medial da metáfise.

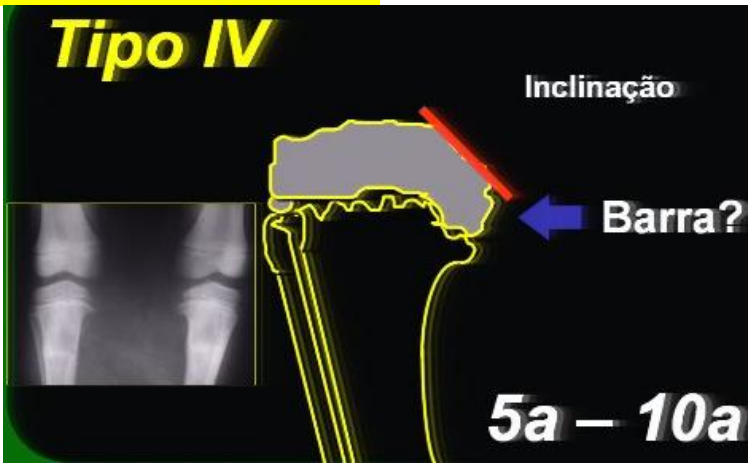

Estágio V(09-11 anos) – faixa radioluscente transsecciona bico dando impressão de placa epifisária dupla.

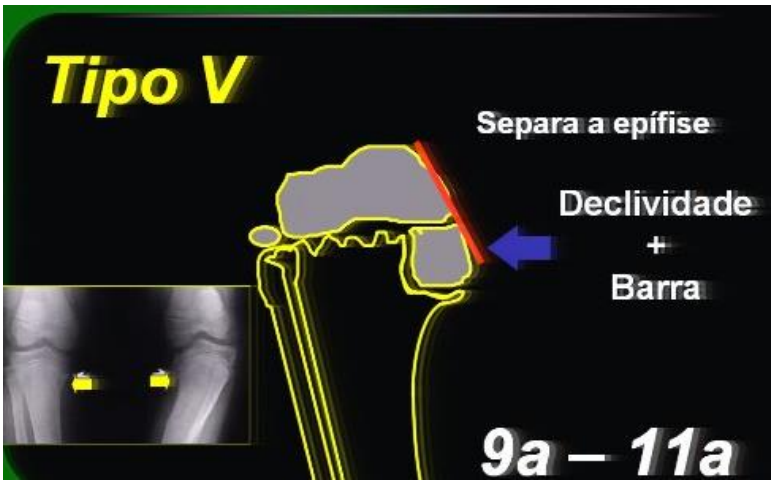

Estágio VI (10-13 anos) – fusão da epífise medial e crescimento lateral normal - aumenta varo

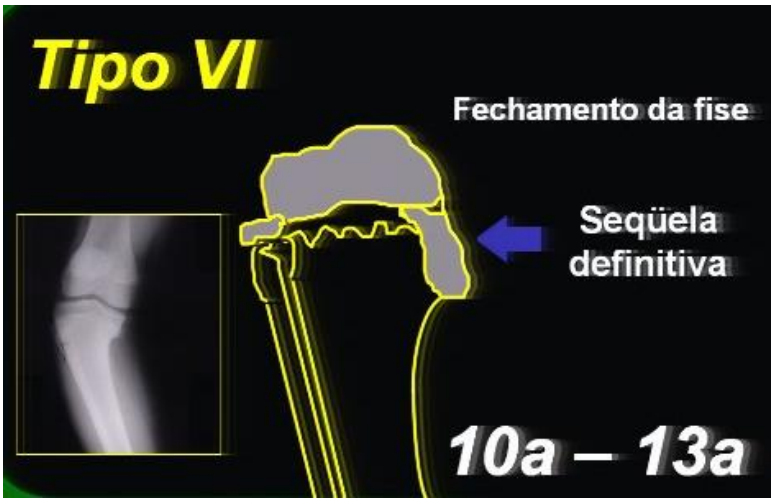

A concordância interobservadores é de 50%, principalmente nos etágios de IIO a IV.A deformidade em varo progressiva além dos 3 anos é o melhor fator diagnóstico na doença de Blount.

Tíbia vara do adolescente(doença de Blount tardia)

Deformidade na infância tardia/ adolescência.Sem história de varo persistente.Menos comumque a infantil.Mesmos fatores etiológicos da infantil..Exame físico e história natural diferem.Forma-se uma barra óssea através da fise tibial medial
Exame físico – pouca ou nenhuma rotação interna.<50% bilateral.Menor ou inexistente bico medial.Joelho estável em extensão mas alguma instabilidade quando fletido 20º.

Predomina em meninos negros / obesidade presente na maioria

http://www.traumatologiaeortopedia.com

- Início > 6 anos
- Antecedenta → trauma , infecção
- Obesidade
- Masculino / Negro
- Deformidade
- Dor e/ou instabilidade
- Claudicação
- Encurvamento contralateral
- Frouxidão colateral lateral
- Antecurvato da tíbia proximal
- Contratura em flexão do joelho
- Torção tibial interna
- Associação com epifisiólise
- Distúrbio respiratório

Etiologia – obesidade é potencial / coxas grandes

A biópsia revela aberrações na placa de crescimento(medial>lateral).Assemelha-se a Blunt infantil e epifisiólise.

RX – formato de cunha da epífise tibial proximal medial,com aplainamento local.A fise pode estar irregularmente espessada e com ondulações.Não há fragmentação geralmente e não há bico metafisário.As alterações radiográficas são menos evidentes.

Histologia – **desorganização da fise – semelhante a Madelung/ Epifisiólise prox**

Avaliação pré-operatória
- Obesidade mórbida
- Avaliação cárdio-respiratória
  - Hipóxia noturna
  - Hipertensão pulmonar
  - Hipertrofia cardíaca direita
  - Roncos
  - Respiração irregular
  - Distúrbio do sono
    - » Taussig LM, Landau LI. *Textbook of pediatric medicine*. St Louis: Mosby, 1999.
- Planejamento cirúrgico

Objetivos
- Deformidade em varo da tíbia e fêmur
- Deformidade secundária da tíbia distal
  - Restaurar a anatomia normal
  - Deformidade unilateral → correção da anisomelia entre MMII
  - Tratamento não operatório → ineficiente
  - Tratamento cirúrgico
    - Osteotomia
    - Hemiepifisiodese
    - Combinadas

fêmur.Altera a camada de

repouso.Em adolescentes os objetivos do tto são:

Tratamento

Objetiva restaurar o eixo mecânico,estabilidade ligamentar e igualdade entre MMII

Órteses(menos usado) – doença ainda não diferenciada do fisiológico(20-40º varismo).A órtese não corrige a deformidade rotacional.Forma ifantil,estágios I e II.Para ser efetiva , a órtese deve ser longa, com braçadeira lateral no joelho para forçar a correção da deformidade e usada somente durante o dia – marcha.Acredita-se que seu uso pssa ser efetivo até os 3 anos.Se correção não obtida até esta idade, fazer cirurgia.O tto ortótico é recomendado para deformidades >15º com radioluscência irregular e fragmentação da cunha metafisária medial.

1. Quando a torção medial é escessiva – 45º ou mais e não há uma inclinação medial da fise,prescreve-se uma barra de Fillauer de 8-10 polegadas. Com os pés voltados para o lado e usada somente a noite.Reavaliar em 2-3 m.

2.KAFO – knee ankle-foot orthosis quando:

– radioluscêncis irregulars e 1 degrau

– aumento da deformidade varo

- Inclinação medial da fise

- Propulsão lateral do joelho na marcha

O objetivo é reduzir as forças de compressão pela fise medial.constitui em um aparelho com único pilar(2 se obesidade) sem dobradiças no joelho e uma bainha no joelho que puxa a porção proximal da perna de varus para valgus.Mensalmente o pilar medial é encurvado para puxar a perna ainda mais para valgus.O suporte é usado para criança em pé ou andando.A noite deve usar uma barra de Fillauer com os pés voltados para o lado com intuito de corrigir a rotação.Tenta-se por 6-12meses o tto com órteses, sem sucesso = operar.Alguns preconizam uso noturno.

Nos estádios> 3 tto sempre cirúrgico.

- Osteotomia tibial proximal – tto de escolha(estádios III e IV)

<4,5 anos - bons resultados

>4,5 anos – dano permanente pela fise medial prox com osteotomias de repetição..Observar quando osteotomizar.

Corrigir varo e rotação interna sendo distal a TAT para não lesar a fise – osteotomia em cúpula e gesso após a cirurgia para preservar a cirurgia.Cunha perto da fise se crecimento completo.O planejamento cirúrgico exige uma RM para afastrar a presença de ponte óssea.Se presente, deve ser excisada com interposição de gordura.

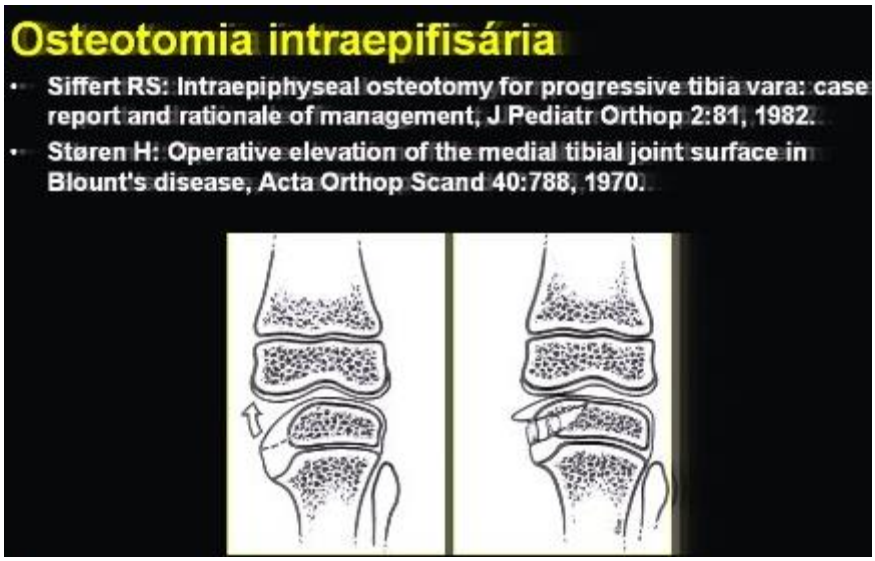

- Epifisiodese (fusão feita nos estádios V e VI)– pode-se fazer associada a osteotomia corretiva para evitar a recorrência da deformidade.Mais indicada para pacientes mais velhos , na idade apropriada.Avaliar se bilateral, unilateral.Pode causar discrepância de comprimento.Melhor próximo final crescimento(indicado unilateralmente).Se discrepância grandes , após o uso, pensar em alongamento.

- Epifisiodese temporária com agrafes – mais usada para valgo do joelho tende eficácia duvidosa para Blount

- Ressecção de barra óssea da fise

- Langenskiold sugeriu levantamento do platô medial + epifisiodese lateral para retensionar o lig colateral medial – não recomendado pois

as RM mostraram que o espaço articular está mantido e congruente torna perigoso este tipo de tto.

Ilizarov- tração da placa epifisária proximal da tíbia com fixação da epífise proximal e distal com mais outros 2 anéis.Promove crescimento da área lesada e corrige o defeito.

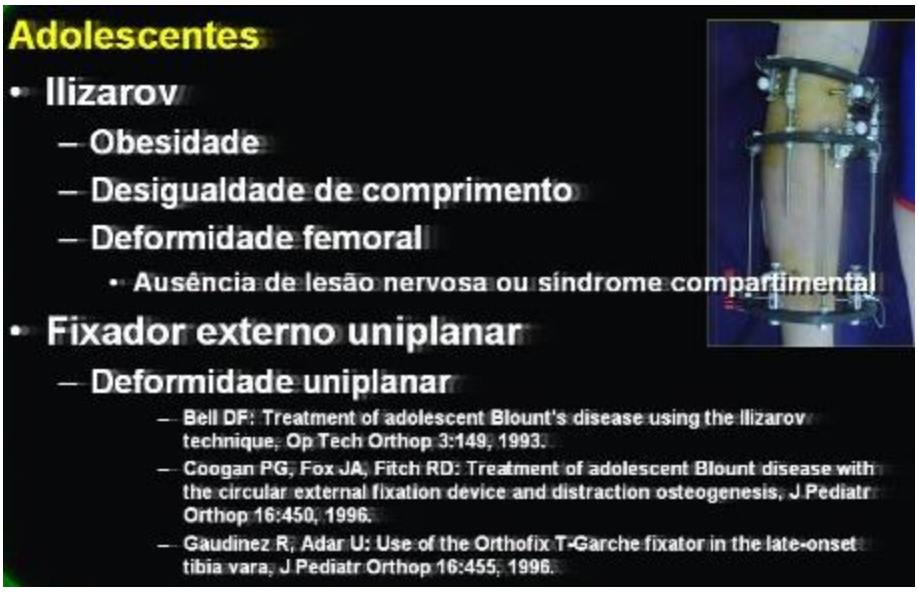

As osteotomias são recheadas de complicações que vão desde infecção a hipocorreção ou hipercorreção.O fixador externo permite controlar melhor a correção da deformidade que é feita gradualmente

Complicações e recidiva:

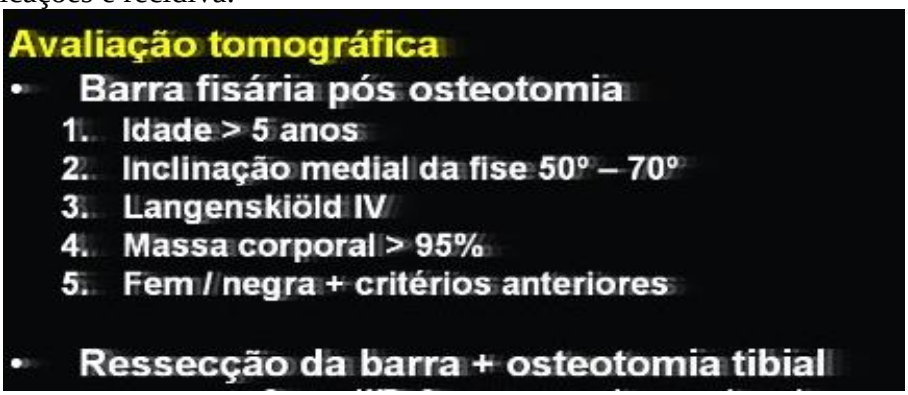

Recidiva da deformidade → Incomum na osteotomia precoce

- Osteotomia com 5 anos → 76%
- Osteotomia < 5 anos → 31%
  - Ferriter P, Shapiro F: Infantile tibia vara: factors affecting outcome following proximal tibial osteotomy, J Pediatr Orthop 7:1, 1987.
  - Fletcher R, D'Ambrosia R: Coxa vara in achondroplasia treated by valgus osteotomy, Orthopedics 6:1024, 1983.
- Osteotomia < 4 anos → 88% sucesso
- Osteotomia > 4 anos → 32% sucesso
  - Johnston CE II: Late-onset tibia vara (adolescent's Blount's disease), Orthopedics 7:734, 1984.
- Osteotomia (2 anos – 4 anos) 90% bons resultados
- Osteotomia > 5 anos → 83% recidiva
- Osteotomia valgizante com hipercorreção tibial + fibular

Osteotomia tibial proximal

- Oclusão vascular
  - Arteriografia → estiramento da artéria tibial anterior na membrana interóssea

Steel HH, Sandrow RE, Sullivan PD: Complications of tibial osteotomy in children for genu varum or valgum: evidence that neurological changes are due to ischemia, J Bone Joint Surg 53A:1629, 1971.

- Paralisia do nervo fibular comum
- Síndrome compartimental
- Protuberância proximal medial
- Fechamento da pele
- Necrose do côndilo tibial medial

Bibliografia: Tachdjan,Amatuzzi / Ortopedia pediátrica Sbot/ Aula SBOT